



doi:10.7659/j.issn.1005-6947.2023.07.002  
http://dx.doi.org/10.7659/j.issn.1005-6947.2023.07.002  
China Journal of General Surgery, 2023, 32(7):977-985.

· 专题研究 ·

## 三维可视化技术在中晚期肝细胞癌外科治疗中的应用价值

张势域<sup>1</sup>, 成剑文<sup>1</sup>, 闫加艳<sup>1</sup>, 郭德镇<sup>1</sup>, 姜芝峰<sup>1</sup>, 杜凡<sup>2,3</sup>, 陈财忠<sup>2,3</sup>, 樊嘉<sup>1</sup>, 周俭<sup>1</sup>, 杨欣荣<sup>1</sup>

(复旦大学附属中山医院 1. 肝肿瘤外科 2. 放射诊断科, 上海 200032; 3. 上海市影像医学研究所, 上海 200032)

### 摘要

**背景与目的:** 三维(3D)可视化技术借助计算机对CT和(或)MRI的检查图像进行3D立体重建,可直观、清晰地将肝脏、胰腺、胆道、血管及肿瘤的形态和空间分布等进行展示,这对于明确肝脏脉管系统的解剖变异、准确计算残余肝体积以及手术规划具有重要的意义。本研究探讨术前肝脏3D可视化评估在中国肝癌分期(CNLC)II-IIIa期患者外科治疗中的临床价值。

**方法:** 回顾性分析2015年—2017年在复旦大学附属中山医院肝肿瘤外科接受手术治疗的CNLC II-IIIa期肝细胞癌(HCC)患者的临床资料。根据术前接受的评估方式,将患者分为常规影像学评估组和3D可视化评估组。采用Kaplan-Meier法比较两组患者的术后无复发生存期(RFS)和总生存期(OS),并通过单因素和多因素Cox回归分析确定影响患者预后的相关风险因素。

**结果:** 共有110例接受手术治疗的CNLC II-IIIa期HCC患者被纳入研究,其中常规影像学评估组74例,3D可视化评估组36例。两组患者在性别、年龄、乙肝表面抗原、甲胎蛋白、肝功能Child-Pugh分级、肿瘤直径、肿瘤数量、大血管侵犯情况、CNLC分期、预防性介入治疗和辅助靶向治疗方面差异均无统计学意义(均 $P>0.05$ )。常规影像学评估组和3D可视化评估组的90 d病死率分别为2.8%(1/36)和4.1%(3/74),差异无统计学意义( $P>0.05$ )。Kaplan-Meier生存分析结果显示,3D可视化评估组的OS率和RFS率均明显优于常规影像学评估组( $P=0.024$ ;  $P=0.014$ )。多因素Cox回归分析结果显示,术前3D可视化评估是OS和RFS的独立保护因素( $P=0.015$ ;  $P=0.010$ )。

**结论:** 术前3D可视化评估可显著改善中晚期HCC患者手术治疗的预后,在中晚期HCC外科治疗中具有良好的应用价值,值得进一步探索和推广。

### 关键词

癌, 肝细胞; 肝切除术; 成像, 三维; 预后

中图分类号: R735.7

## Application value of three-dimensional visualization technology in surgical treatment of intermediate and advanced hepatocellular carcinoma

ZHANG Shiyu<sup>1</sup>, CHENG Jianwen<sup>1</sup>, YAN Jiayan<sup>1</sup>, GUO Dezhen<sup>1</sup>, JIANG Zhifeng<sup>1</sup>, DU Fan<sup>2,3</sup>,  
CHEN Caizhong<sup>2,3</sup>, FAN Jia<sup>1</sup>, ZHOU Jian<sup>1</sup>, YANG Xinrong<sup>1</sup>

(1. Department of Liver Surgery and Transplantation 2. Department of Radiology, Zhongshan Hospital, Fudan University, Shanghai 200032, China; 3. Shanghai Institute of Medical Imaging, Shanghai 200032, China)

**基金项目:** 中华人民共和国科学技术部国家重点研发计划基金资助项目(2019YFC1315800; 2019YFC1315802); 国家自然科学基金基金资助项目(82150004; 81830102)。

**收稿日期:** 2023-06-03; **修订日期:** 2023-07-12。

**作者简介:** 张势域, 复旦大学附属中山医院博士研究生, 主要从事肝癌基础与临床方面的研究。

**通信作者:** 杨欣荣, Email: yang.xinrong@zs-hospital.sh.cn

**Abstract**

**Background and Aims:** Three-dimensional (3D) visualization technology utilizes computers to reconstruct 3D images from CT and/or MRI examination, which provides an intuitive and clear display of the morphology and spatial distribution of structures such as the liver, pancreas, bile ducts, blood vessels, and tumors. This technology is of great significance in clarifying anatomical variations of the liver vascular system, accurately calculating future liver reserve, and aiding in surgical planning. This study was performed to assess the clinical value of preoperative liver 3D visualization assessment in the surgical treatment of patients with China liver cancer (CNLC) stage II-III a hepatocellular carcinoma (HCC).

**Methods:** The clinical data of patients with CNLC II-IIIa HCC who underwent surgical treatment in the Department of Liver Surgery and Transplantation, Zhongshan Hospital, Fudan University, between 2015 and 2017, were retrospectively analyzed. Based on their preoperative evaluation method, patients were classified into the conventional radiological and 3D visualization evaluation groups. Kaplan-Meier analysis was used to compare the two groups' postoperative recurrence-free survival (RFS) and overall survival (OS). Univariate and multivariate Cox regression analyses were performed to determine relevant risk factors affecting the prognosis of patients.

**Results:** A total of 110 patients with CNLC II-IIIa HCC undergoing surgical treatment were included in the study, with 74 patients in the conventional radiological evaluation group and 36 patients in the 3D visualization evaluation group. There were no statistically significant differences between the two groups regarding sex, age, hepatitis B surface antigen,  $\alpha$ -fetoprotein, Child-Pugh classification, tumor diameter, tumor number, macrovascular invasion, CNLC stage, prophylactic interventional therapy, and adjuvant targeted therapy (all  $P>0.05$ ). The 90-d mortality rates were 2.8% (1/36) in the 3D visualization evaluation group and 4.1% (3/74) in the conventional radiological evaluation group, with no statistically significant difference ( $P>0.05$ ). Kaplan-Meier survival analysis demonstrated that both OS and RFS in the 3D visualization evaluation group were significantly superior to those in the conventional radiological evaluation group ( $P=0.024$ ;  $P=0.014$ ). Multivariate Cox regression analysis revealed that preoperative 3D visualization assessment was an independent protective factor for OS and RFS ( $P=0.015$ ;  $P=0.010$ ).

**Conclusion:** Preoperative 3D visualization assessment can significantly improve the prognosis of patients with intermediate and advanced HCC undergoing surgical treatment. It has good application value in the surgical treatment of intermediate and advanced HCC and is recommended to be further explored and promoted.

**Key words**

Carcinoma, Hepatocellular; Hepatectomy; Imaging, Three-Dimensional; Prognosis

**CLC number:** R735.7

原发性肝癌是全球范围内最常见的消化道恶性肿瘤之一，其发病率在所有恶性肿瘤中居第6位，病死率居第3位<sup>[1-2]</sup>。肝细胞癌（hepatocellular carcinoma, HCC）是原发性肝癌中最为常见的病理类型，约占85%~90%<sup>[3-4]</sup>。多数HCC患者早期症状不明显，确诊时已达中晚期，导致治疗困难、预后不佳。目前，手术切除仍然是中晚期HCC治疗的重要手段<sup>[5-8]</sup>。随着肝脏外科手术技术的进步和

各种新型手术器械的应用，肝切除术后的并发症发生率和病死率明显下降<sup>[9-10]</sup>。然而，肝脏脉管系统的解剖变异以及肿瘤与周围重要血管、胆管的毗邻关系往往会给中晚期HCC手术增加切除难度和出血风险。因此，精确的术前影像学评估以及合理的手术规划对于改善中晚期HCC患者的手术预后具有重要意义。

三维（three-dimensional, 3D）可视化技术借助

计算机对CT和(或)MRI的检查图像进行3D立体重建,可直观、清晰地将肝脏、胰腺、胆道、血管及肿瘤等的形态和空间分布等进行展示,从而为手术方案的制定提供参考依据<sup>[11-14]</sup>。与常规的影像学图像相比,3D可视化技术不依赖外科医师的临床经验和空间想象能力进行3D立体构象,使得评估结果具有更好的稳定性。目前,3D可视化技术在HCC肝切除术中的应用主要聚焦在手术规划和术前肝脏模拟上<sup>[15-17]</sup>,鲜有研究探讨其对HCC患者手术预后的影响。本研究比较了中晚期HCC患者术前分别接受常规影像学评估和3D可视化评估的预后差异,旨在为3D可视化技术在中晚期HCC外科治疗中的临床应用提供临床数据。

## 1 资料与方法

### 1.1 一般资料

回顾性分析2015—2017年在复旦大学附属中山医院肝肿瘤外科接受手术治疗的中晚期HCC患者临床资料。纳入标准:(1)年龄18~80岁;(2)完整切除肉眼可见的肿瘤;(3)组织病理类型为HCC;(4)术前1个月内进行过基于CT的常规影像学评估或3D可视化评估;(5)中国肝癌分期(China liver cancer staging, CNLC)II~IIIa期;(6)术前肝功能Child-Pugh分级A或B级;(7)术前未行抗肿瘤治疗。排除标准:(1)临床资料及随访信息不完整;(2)既往有其他恶性肿瘤的病史(图1)。研究获得医院伦理委员会批准(伦理批件号:B2021-746),所有患者均签署知情同意书。

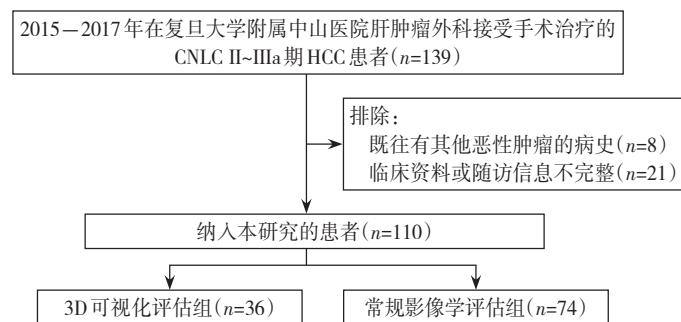


图1 患者纳入与排除流程图

Figure 1 Flowchart of patient inclusion and exclusion

### 1.2 术前评估

**1.2.1 成像技术** 所有患者术前均采用64排螺旋CT行上腹部平扫和增强扫描。从影像归档和通信系统下载CT数据,以DICOM格式保存,并传输到腹部CT图像后处理软件(深圳市旭东数字医学影像技术有限公司)。3D可视化处理分为5个步骤:(1)将导入的CT数据自动处理为原始3D肝脏模型。(2)采用半自动种子区域生长分割技术构建肝脏轮廓,并手动校正活动轮廓。(3)根据增强扫描时肝脏脉管结构的显像特点,在动脉期提取肝动脉图像,在门静脉期提取门静脉和肝静脉图像;扩张的胆管在门静脉期被视为黑色结构,通过反向处理提取绘制3D胆管图像;记录并合并两个时期的脉管结构。(4)在肿瘤中心选择一个种子点,分别在冠状面、矢状面和水平面手动勾画肿瘤边界。

恢复肿瘤的3D结构,手动调整不同平面的2D边界。(5)计算标准肝体积(standard liver volume, SLV)和残余肝体积(future liver reserve, FLR),并进行虚拟肝切除(图2)。

**1.2.2 图像分析** 所有CT图像均由外科医生和腹部放射科医生进行审核。医生在横切面上观察增强CT图像,评估肿瘤的脉管浸润、播散转移情况、FLR大小,最终确定肿瘤可否切除。患者的FLR应符合肝切除手术的标准,即肝纤维化或肝硬化患者的FLR/SLV>40%以及正常患者的FLR/SLV>30%。若肿瘤侵犯肝中静脉,需进行扩大的左/右半肝切除,包括肝中静脉;若肿瘤侵犯门静脉,则切除相应肝叶或半肝,并将受累门静脉一并切除<sup>[3]</sup>。

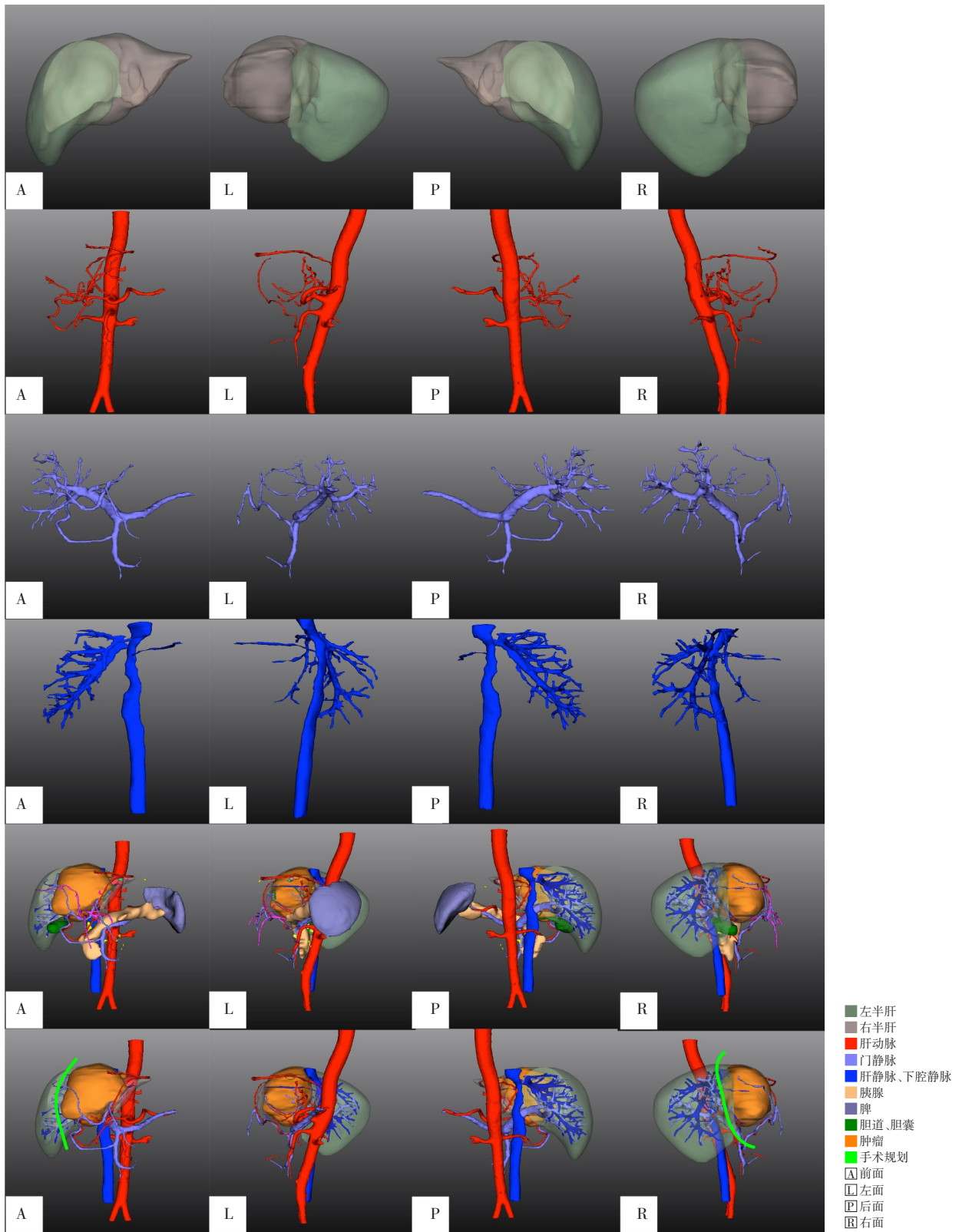


图2 HCC的3D重建示意图(自上而下依次为肝脏、肝动脉、门静脉、肝静脉和下腔静脉、肝胆胰系统以及手术规划)

Figure 2 3D reconstruction illustration of HCC (from top to bottom, showing the liver, hepatic artery, portal vein, hepatic vein and inferior vena cava, hepatobiliary-pancreatic system, and surgical planning)

### 1.3 辅助治疗和随访

针对高发复发的患者,术后给予辅助治疗。预防性介入治疗在术后1~2个月开始进行,此后依据复发风险和随访情况确定后续是否需要介入治疗及频次。靶向治疗在术后1个月开始进行,根据疗效、药物毒性和不良反应调整药物剂量或停药。若患者合并乙型肝炎或丙肝病毒的感染,抗病毒治疗应贯穿治疗全过程<sup>[18]</sup>。若术后出现肿瘤复发或转移,则根据复发肿瘤的特征、肝功能情况和患者意愿,采取手术切除、消融治疗、介入治疗或系统治疗等治疗方式<sup>[19]</sup>。

随访从手术治疗后第1个月开始,随后每3个月进行1次,直到患者死亡或失访。每次随访检查血常规、肝功能和肿瘤标志物等。若怀疑肿瘤转移或复发,行上腹部CT/MRI增强扫描、胸部CT、同位素骨扫描、PET/CT等影像学检查明确诊断。末次随访截至2021年12月31日,本研究的中位随访时间为16.2(0.1~55.4)个月。总生存期(overall survival, OS)是从手术日期到死亡日期或末次随访日期的时间间隔;无复发生存期(relapse-free survival, RFS)是从手术日期到确诊肿瘤复发日期、死亡日期或末次随访日期的时间间隔。

### 1.4 统计学处理

使用R软件(4.3.0)进行统计分析。数据以例数(百分比)[ $n$ (%)]表示,组间比较采用 $\chi^2$ 检验或Fisher精确检验。采用Kaplan-Meier法对患者进行生存分析,并用Log-rank检验比较两组生存曲线间的差异。应用单因素Cox回归分析计算临床病理特征的风险比(hazard ratio, HR)和95%置信区间(confidence interval, CI),其中 $P < 0.1$ 的特征被纳入多因素Cox回归分析。所有统计检验均为双侧检验,检验水准为 $\alpha = 0.05$ 。

## 2 结果

### 2.1 基线特征

共有110例中晚期HCC患者被纳入研究,其中男性93例,女性17例;平均年龄( $53.9 \pm 11.2$ )岁。根据术前接受的评估方式,将患者分为常规影像学评估组( $n=74$ )和3D可视化评估组( $n=36$ )。两组患者在性别、年龄、乙肝表面抗原、甲胎蛋白、肝功能Child-Pugh分级、肿瘤直径、肿瘤数量、大血管侵犯情况、CNLC分期、预防性介入治疗和辅

助靶向治疗方面差异均无统计学意义(均 $P > 0.05$ )(表1)。

表1 常规影像学评估组和3D可视化评估组HCC患者的基线特征[ $n$ (%)]

Table 1 Baseline characteristics of HCC patients in the conventional radiological evaluation group and 3D visualization evaluation group [ $n$ (%)]

分类	常规影像学评估组 ( $n=74$ )	3D可视化评估组 ( $n=36$ )	$P$
性别			
男	61(82)	32(89)	0.379
女	13(18)	4(11)	
年龄(岁)			
≤50	30(41)	11(31)	0.310
>50	44(59)	25(69)	
乙肝表面抗原			
阴性	15(20)	4(11)	0.233
阳性	59(80)	32(89)	
甲胎蛋白(ng/mL)			
≤20	20(27)	9(25)	0.821
>20	54(73)	27(75)	
肝功能Child-Pugh分级			
A	71(96)	34(94)	1.000
B	3(4)	2(6)	
肿瘤直径(cm)			
≤5	21(28)	6(17)	0.180
>5	53(72)	30(83)	
肿瘤数量			
单发	30(41)	18(50)	0.348
多发	44(59)	18(50)	
大血管侵犯			
无	37(50)	13(36)	0.170
有	37(50)	23(64)	
CNLC			
II	37(50)	13(36)	0.170
IIIa	37(50)	23(64)	
预防性介入治疗			
无	23(31)	9(25)	0.510
有	51(69)	27(75)	
辅助靶向治疗			
无	56(76)	26(72)	0.696
有	18(24)	10(28)	

### 2.2 预后比较

常规影像学评估组和3D可视化评估组的90 d病死率分别为2.8%(1/36)和4.1%(3/74),差异无统计学意义( $P > 0.05$ )。Kaplan-Meier曲线分析提示3D可视化评估组的OS率和RFS率明显优于常规

影像学评估组 (OS:  $HR=0.47$ ,  $95\% CI=0.24\sim0.92$ ,  $P=0.024$ ; RFS:  $HR=0.50$ ,  $95\% CI=0.28\sim0.88$ ,  $P=0.014$ ) (图 3A-B)。3D 可视化评估组 HCC 患者的

中位 OS 时间和中位 RFS 时间分别为未达到和 19.8 个月; 常规影像学评估组 HCC 患者的中位 OS 时间和中位 RFS 时间分别为 22.6 个月和 9.4 个月。

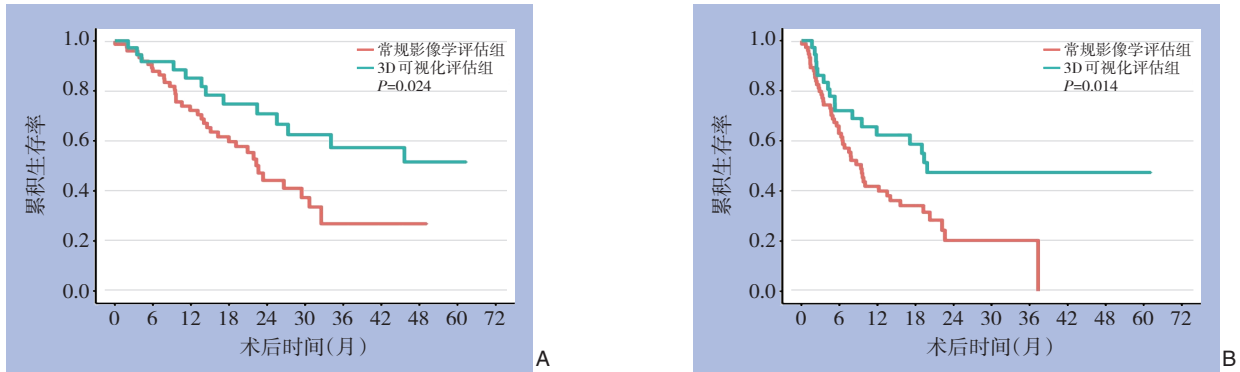


图3 常规影像学评估组和3D可视化评估组HCC患者的生存曲线 A: OS曲线; B: RFS曲线

Figure 3 Survival curves of HCC patients in the conventional radiological evaluation group and 3D visualization evaluation group A: OS curves; B: RFS curves

### 2.3 Cox回归模型分析

采用单因素和多因素Cox回归分析进一步分析中晚期HCC术后生存和复发的相关风险因素。单因素分析结果显示: 肝功能Child-Pugh分级、术前3D可视化评估是中晚期HCC术后生存的影响因素, 肿瘤直径和术前3D可视化评估是中晚期HCC

术后肿瘤复发的影响因素 (均  $P<0.05$ )。多因素分析显示: 术前3D可视化评估是OS ( $HR=0.44$ ,  $P=0.015$ ) 和RFS ( $HR=0.48$ ,  $P=0.010$ ) 的独立保护因素。此外, 肝功能Child-Pugh分级B级 ( $HR=5.05$ ,  $P=0.003$ ) 和肿瘤直径  $>5\text{ cm}$  ( $HR=2.17$ ,  $P=0.025$ ) 分别是OS和RFS的独立风险因素 (表2)。

表2 HCC患者临床病理特征的单因素与多因素Cox回归分析

Table 2 Univariate and multivariate Cox regression analysis of clinicopathologic characteristics in HCC patients

因素	OS				RFS			
	单因素		多因素		单因素		多因素	
	HR(95% CI)	P	HR(95% CI)	P	HR(95% CI)	P	HR(95% CI)	P
性别(女 vs. 男)	1.78(0.85~3.72)	0.125	—	—	1.29(0.65~2.53)	0.463	—	—
年龄( $>50$ 岁 vs. $\leq 50$ 岁)	1.35(0.75~2.42)	0.313	—	—	0.71(0.43~1.15)	0.166	—	—
乙肝表面抗原(阳性 vs. 阴性)	0.61(0.30~1.24)	0.172	—	—	1.04(0.53~2.05)	0.900	—	—
甲胎蛋白( $>20\text{ ng/mL}$ vs. $\leq 20\text{ ng/mL}$ )	1.44(0.72~2.89)	0.301	—	—	0.77(0.45~1.30)	0.322	—	—
肝功能Child-Pugh分级(B vs. A)	4.09(1.45~11.55)	0.008	5.05(1.76~14.52)	0.003	1.75(0.55~5.63)	0.345	—	—
肿瘤直径( $>5\text{ cm}$ vs. $\leq 5\text{ cm}$ )	1.64(0.73~3.65)	0.229	—	—	2.05(1.04~4.02)	0.037	2.17(1.10~4.26)	0.025
肿瘤数量(多发 vs. 单发)	0.93(0.53~1.64)	0.803	—	—	1.14(0.69~1.86)	0.613	—	—
大血管侵犯(有 vs. 无)	1.23(0.70~2.17)	0.475	—	—	0.94(0.58~1.52)	0.796	—	—
术前评估(3D可视化 vs. 常规影像学)	0.47(0.24~0.92)	0.027	0.44(0.22~0.85)	0.015	0.50(0.28~0.88)	0.015	0.48(0.27~0.84)	0.010

### 3 讨论

中晚期HCC的治疗方法包括介入治疗、靶向治疗、免疫治疗、手术切除和放疗等<sup>[3-4,20]</sup>, 其中手术切除是患者获得长期生存的关键手段。中晚期HCC具有病灶多发和大血管侵犯的特点, 这使得手术切除的范围扩大, 难度和出血风险增加。

此外, 由于病灶的多发性以及重要血管的保留需求, 有时无法完全切除所有病灶, 从而增加了患者术后的复发转移风险。基于计算机图像处理技术的3D可视化模型可将常规影像学图像进行空间重构, 从而直观地展示肝脏和肿瘤的立体结构, 这对于明确肝脏脉管系统的解剖变异、准确计算FLR以及手术规划具有重要的意义<sup>[21-23]</sup>。

迄今为止,许多研究<sup>[24-26]</sup>证实了3D可视化评估在HCC肝切除中具有减少手术损伤、降低术后并发症发生率的优势。但是,对于3D可视化技术辅助的肝切除术能否改善HCC患者的长期预后仍然存在争议。方驰华等<sup>[27]</sup>比较了55例3D可视化评估组患者和53例常规评估组患者肝切除术后1年的生存率和肿瘤复发率,发现两组患者的预后无明显差异。宋铎等<sup>[28]</sup>的研究结果则显示,3D可视化评估组患者术后1年的肿瘤复发率明显低于常规影像学评估组,但两组患者的生存率未见明显差异。而在另外一项研究<sup>[29]</sup>中,纳入了切除3个以上Couinaud肝段的HCC患者,经过倾向性评分匹配后,3D可视化评估组的OS率和RFS率明显优于常规影像学评估组。本研究结果则表明,3D可视化评估组的中晚期HCC患者具有更好的RFS率和OS率。究其原因,3D可视化评估组的切缘阳性率低于常规影像学评估组(2.8% vs. 6.8%),尽管由于样本量偏少导致该结果并未显示出统计学差异,仍可提示3D可视化技术辅助的肝切除术在完整切除肿瘤方面具有优势,同时3D可视化技术可使手术者提前规划手术路径,减少手术中的副损伤、避免术后肝衰等并发症的发生,从而延长了3D可视化评估组中晚期HCC患者的OS。此外,本研究中,3D可视化评估组的90 d病死率略低于常规影像学评估组(2.8% vs. 4.1%),表明术前3D可视化评估或能降低中晚期HCC患者的围手术期病死率,但仍需更大的样本量进行明确。

3D可视化评估除了能改善中晚期HCC手术治疗的预后,还在复杂性肝癌的外科治疗中发挥重要的作用<sup>[30-32]</sup>。Zhao等<sup>[33]</sup>将靠近或侵犯门静脉主干分支或肝静脉-下腔静脉汇合处以及位于肝中叶的肝癌定义为复杂性肝癌,并回顾性分析了71例最终接受剖腹手术的肝癌患者的术前评估情况。以剖腹手术结果作为金标准,3D可视化技术评估肿瘤可切除性的准确率明显高于常规影像学(97.2% vs. 85.9%),同时具有更强的鉴别血管变异的能力。Sheng等<sup>[34]</sup>则将满足以下情况之一的手术定义为复杂性肝癌手术:(1)右半肝、左三叶或右三叶切除术;(2)肝中叶切除术;(3)切除范围>3个Couinaud肝段;(4)合并胆管、门静脉或腔静脉癌栓的肝切除术;(5)Ⅰ段或Ⅲ段肝切除术。其研究结果表明,3D可视化评估组的手术时间、术中出血量和输血量、住院时间、严重并发症发生率和肝

功能恢复时间均较对照组明显减少。复杂性肝癌由于体积较大或定位尴尬,术中暴露困难或靠近重要血管,可引起不可控制的大出血。同时,复杂性肝癌还可导致肝脏的血液供应障碍,从而增加了手术的难度和风险。3D可视化技术可以直观地描绘肿瘤的位置及其与邻近血管、胆管的关系,在复杂性肝癌的FLR评估、虚拟肝切除以及手术策略制定方面具有独特的优势。

尽管3D可视化技术在肝癌的外科治疗中展现出了极大的临床应用价值,但也存在一些不足之处。3D可视化的结果受到数据质量的限制,若原始影像数据的质量不高,可能会影响重建结果的准确性。此外,影像学检查的扫描参数以及数据处理过程中算法和模型的选择也会对结果产生影响,因此需遵循同质化处理流程与质控体系标准来实现高标准的3D可视化处理<sup>[35]</sup>。

值得注意的是,虽然本研究中3D可视化评估组和常规影像学评估组中晚期HCC患者的基线特征无明显差异,但考虑到HCC的异质性,仍可能因未知的混杂因素产生偏倚。此外,本研究存在单中心、回顾性研究和样本量较小等不足,需进行多中心、大样本、前瞻性研究来进一步验证本研究的结论。

综上所述,术前3D可视化评估对于术前明确肝脏解剖变异、重构病灶空间结构以及制定手术计划具有重要的意义。3D可视化技术辅助的肝切除术能显著改善中晚期HCC患者的预后,在中晚期HCC外科治疗中具有良好的应用价值,值得进一步探索和推广。

利益冲突:所有作者均声明不存在利益冲突。

作者贡献声明:张势域负责数据分析和论文撰写;成剑文、闫加艳、郭德镇和姜芝峰负责数据收集;杜凡和陈财忠负责图像分析;樊嘉和周俭负责提供病例;杨欣荣负责总体把控和论文修改。

## 参考文献

- [1] Sung H, Ferlay J, Siegel RL, et al. Global cancer statistics 2020: GLOBOCAN estimates of incidence and mortality worldwide for 36 cancers in 185 countries[J]. CA Cancer J Clin, 2021, 71(3):209-249. doi: 10.3322/caac.21660.
- [2] Siegel RL, Miller KD, Fuchs HE, et al. Cancer Statistics, 2021[J].

- CA Cancer J Clin, 2021, 71(1):7–33. doi:10.3322/caac.21654.
- [3] Zhou J, Sun H, Wang Z, et al. Guidelines for the Diagnosis and Treatment of Hepatocellular Carcinoma (2019 Edition) [J]. Liver Cancer, 2020, 9(6):682–720. doi:10.1159/000509424.
- [4] European Association for the Study of the Liver. EASL Clinical Practice Guidelines: Management of hepatocellular carcinoma[J]. J Hepatol, 2018, 69(1):182–236. doi: 10.1016/j.jhep.2018.03.019.
- [5] Zhong JH, Ke Y, Gong WF, et al. Hepatic resection associated with good survival for selected patients with intermediate and advanced-stage hepatocellular carcinoma[J]. Ann Surg, 2014, 260(2): 329–340. doi:10.1097/SLA.0000000000000236.
- [6] Hyun MH, Lee YS, Kim JH, et al. Hepatic resection compared to chemoembolization in intermediate- to advanced-stage hepatocellular carcinoma: A meta-analysis of high-quality studies[J]. Hepatology, 2018, 68(3): 977–993. doi: 10.1002/hep.29883.
- [7] Glantzounis GK, Paliouras A, Stylianidi MC, et al. The role of liver resection in the management of intermediate and advanced stage hepatocellular carcinoma. A systematic review[J]. Eur J Surg Oncol, 2018, 44(2):195–208. doi: 10.1016/j.ejso.2017.11.022.
- [8] Govalan R, Lauzon M, Luu M, et al. Comparison of Surgical Resection and Systemic Treatment for Hepatocellular Carcinoma with Vascular Invasion: National Cancer Database Analysis[J]. Liver Cancer, 2021, 10(5):407–418. doi:10.1159/000515554.
- [9] Bruix J, Sherman M. Management of hepatocellular carcinoma: an update[J]. Hepatology, 2011, 53(3): 1020–1022. doi: 10.1002/hep.24199.
- [10] Orcutt ST, Anaya DA. Liver resection and surgical strategies for management of primary liver cancer[J]. Cancer Control, 2018, 25(1):1073274817744621. doi: 10.1177/1073274817744621.
- [11] 杨传鑫, 顾思捷, 袁凡, 等. 三维可视化技术在肝内胆管结石诊治中的应用[J]. 中华肝胆外科杂志, 2020, 26(5):392–395. doi: 10.3760/cma.j.cn113884-20190624-00191.
- Yang CX, Gu SJ, Yuan F, et al. Application of three-dimensional visualization technology for the diagnosis and treatment of hepatolithiasis[J]. Chinese Journal of Hepatobiliary Surgery, 2020, 26(5):392–395. doi:10.3760/cma.j.cn113884-20190624-00191.
- [12] Fang CH, An J, Bruno A, et al. Consensus recommendations of three-dimensional visualization for diagnosis and management of liver diseases[J]. Hepatol Int, 2020, 14(4):437–453. doi: 10.1007/s12072-020-10052-y.
- [13] 闫加艳, 郭德镇, 陈霖雨, 等. 三维可视化技术在肝胆外科临床解剖教学中的应用研究[J]. 中国临床医学, 2020, 27(6):1026–1031. doi:10.1007/s00276-020-02551-2.
- Yan JY, Guo DZ, Chen FY, et al. The study of application value of three-dimensional visualization technique in clinical anatomy teaching of hepatobiliary surgery[J]. Chinese Journal of Clinical Medicine, 2020, 27(6): 1026–1031. doi: 10.1007/s00276-020-02551-2.
- [14] Liu Y, Wang Q, Du B, et al. A meta-analysis of the three-dimensional reconstruction visualization technology for hepatectomy[J]. Asian J Surg, 2023, 46(2):669–676. doi: 10.1016/j.asjsur.2022.07.006.
- [15] Fang CH, Tao HS, Yang J, et al. Impact of three-dimensional reconstruction technique in the operation planning of centrally located hepatocellular carcinoma[J]. J Am Coll Surg, 2015, 220(1): 28–37. doi: 10.1016/j.jamcollsurg.2014.09.023.
- [16] Yan J, Feng H, Wang H, et al. Hepatic artery classification based on three-dimensional CT[J]. Br J Surg, 2020, 107(7): 906–916. doi: 10.1002/bjs.11458.
- [17] Yan JY, Yang CX, Bu JF, et al. Comment on: right hepatic venous system variation in living donors: a three-dimensional CT analysis[J]. Br J Surg, 2020, 107(12):e607. doi: 10.1002/bjs.11826.
- [18] Zhang W, Zhang BX, Chen XP. Adjuvant treatment strategy after curative resection for hepatocellular carcinoma[J]. Front Med, 2021, 15(2):155–169. doi: 10.1007/s11684-021-0848-3.
- [19] Tabrizian P, Jibara G, Shrager B, et al. Recurrence of hepatocellular cancer after resection: patterns, treatments, and prognosis[J]. Ann Surg, 2015, 261(5):947–955. doi:10.1097/SLA.0000000000000710.
- [20] Reig M, Forner A, Rimola J, et al. BCLC strategy for prognosis prediction and treatment recommendation: The 2022 update[J]. J Hepatol, 2022, 76(3):681–693. doi:10.1016/j.jhep.2021.11.018.
- [21] Saito S, Yamanaka J, Miura K, et al. A novel 3D hepatectomy simulation based on liver circulation: application to liver resection and transplantation[J]. Hepatology, 2005, 41(6): 1297–1304. doi: 10.1002/hep.20684.
- [22] Hallet J, Gayet B, Tsung A, et al. Systematic review of the use of pre-operative simulation and navigation for hepatectomy: current status and future perspectives[J]. J Hepatobiliary Pancreat Sci, 2015, 22(5):353–362. doi: 10.1002/jhbp.220.
- [23] Cai W, Fan YF, Hu HY, et al. Postoperative liver volume was accurately predicted by a medical image three dimensional visualization system in hepatectomy for liver cancer[J]. Surg Oncol, 2017, 26(2):188–194. doi: 10.1016/j.suronc.2017.03.006.
- [24] 闫加艳, 李太锡, 何敏, 等. 三维可视化技术在医源性胆管损伤后狭窄术前评估中应用研究[J]. 中国实用外科杂志, 2018, 38(9): 1031–1038. doi:10.19538/j.cjps.issn1005-2208.2018.09.18.
- Yan JY, Li TX, He M, et al. Application of 3-D visualization technique in the preoperative evaluation of 20 patients with iatrogenic biliary stricture[J]. Chinese Journal of Practical Surgery, 2018, 38(9): 1031–1038. doi: 10.19538/j. cjps. issn1005-2208.2018.09.18.



- [25] 王程, 黄强, 杨骥. 三维可视化技术在肝脏恶性肿瘤手术中应用价值 Meta 分析[J]. 中国普通外科杂志, 2020, 29(1):19-26. doi: 10.7659/j.issn.1005-6947.2020.01.003.  
Wang C, Huang Q, Yang J. Meta-analysis of application value of three-dimensional visualization technique in liver cancer surgery[J]. China Journal of General Surgery, 2020, 29(1): 19-26. doi:10.7659/j.issn.1005-6947.2020.01.003.
- [26] 乔婷, 王峻峰, 胡莘莘, 等. 三维重建技术与二维影像辅助肝切除术的 Meta 分析[J]. 中国普通外科杂志, 2021, 30(7):805-813. doi: 10.7659/j.issn.1005-6947.2021.07.007.  
Qiao T, Wang JF, Hu PP, et al. Meta-analysis of liver resection assisted by three-dimensional reconstruction technique and two-dimensional imaging[J]. China Journal of General Surgery, 2021, 30(7):805-813. doi:10.7659/j.issn.1005-6947.2021.07.007.
- [27] 方驰华, 陈青山, 方程, 等. 三维可视化技术辅助的肝切除术治疗原发性肝癌的疗效分析[J]. 中华外科杂志, 2015, 53(8):574-579. doi:10.3760/cma.j.issn.0529-5815.2015.08.004.  
Fang CH, Chen QS, Fang C, et al. Efficacy of three dimensional visualization technique assisted hepatectomy for the treatment of primary liver cancer[J]. Chinese Journal of Surgery, 2015, 53(8): 574-579. doi:10.3760/cma.j.issn.0529-5815.2015.08.004.
- [28] 宋铎, 孙铎, 姜德帅. 三维可视化技术与二维影像技术在肝癌患者肝切除术中的疗效比较研究[J]. 临床和实验医学杂志, 2020, 19(6):656-660. doi:10.3969/j.issn.1671-4695.2020.06.026.  
Song D, Sun D, Jiang DS. Comparative study of three-dimensional visualization technology and two-dimensional imaging technology in liver resection of liver cancer patients[J]. Journal of Clinical and Experimental Medicine, 2020, 19(6): 656-660. doi: 10.3969/j.issn.1671-4695.2020.06.026.
- [29] Li P, Wang M, Yang Y, et al. Preoperative three-dimensional versus two-dimensional evaluation in assessment of patients undergoing major liver resection for hepatocellular carcinoma: a propensity score matching study[J]. Ann Transl Med, 2020, 8(5): 182. doi: 10.21037/atm.2020.01.106.
- [30] Radtke A, Sotiropoulos GC, Molmenti EP, et al. Computer-assisted surgery planning for complex liver resections: when is it helpful? A single-center experience over an 8-year period[J]. Ann Surg, 2010, 252(5):876-883. doi:10.1097/SLA.0b013e3181fdd012.
- [31] Wei XB, Xu J, Li N, et al. The role of three-dimensional imaging in optimizing diagnosis, classification and surgical treatment of hepatocellular carcinoma with portal vein tumor thrombus[J]. HPB (Oxford), 2016, 18(3):287-295. doi: 10.1016/j.hpb.2015.10.007.
- [32] Tian F, Wu JX, Rong WQ, et al. Three-dimensional morphometric analysis for hepatectomy of centrally located hepatocellular carcinoma: a pilot study[J]. World J Gastroenterol, 2015, 21(15): 4607-4619. doi: 10.3748/wjg.v21.i15.4607.
- [33] Zhao D, Lau WY, Zhou W, et al. Impact of three-dimensional visualization technology on surgical strategies in complex hepatic cancer[J]. Biosci Trends, 2018, 12(5): 476-483. doi: 10.5582/bst.2018.01194.
- [34] Sheng WW, Yuan CD, Wu LQ, et al. Clinical application of a three-dimensional reconstruction technique for complex liver cancer resection[J]. Surg Endosc, 2022, 36(5): 3246-3253. doi: 10.1007/s00464-021-08636-2.
- [35] 中华医学会数字医学分会, 中国医师协会肝癌专业委员会, 中国医师协会精准医学专业委员会, 等. 原发性肝癌三维可视化技术操作及诊疗规范(2020版)[J]. 中华消化外科杂志, 2020, 19(9): 897-918. doi: 10.3760/cma.j.cn115610-20200720-00499.  
Digital Medicine Branch of Chinese Medical Association, Hepatocellular Carcinoma Specialty Committee of Chinese Medical Doctor Association, Precision Medicine Specialty Committee of Chinese Medical Doctor Association, et al. Specification for technical operation and clinical application of three-dimensional visualization technology for primary liver cancer (2020 edition)[J]. Chinese Journal of Practical Surgery, 2020, 19(9): 897-918. doi: 10.3760/cma.j.cn115610-20200720-00499.

( 本文编辑 宋涛 )

本文引用格式:张势域,成剑文,闫加艳,等.三维可视化技术在中晚期肝细胞癌外科治疗中的应用价值[J].中国普通外科杂志,2023,32(7):977-985. doi:10.7659/j.issn.1005-6947.2023.07.002  
Cite this article as: Zhang SY, Cheng JW, Yan JY, et al. Application value of three-dimensional visualization technology in surgical treatment of intermediate and advanced hepatocellular carcinoma[J]. Chin J Gen Surg, 2023, 32(7): 977-985. doi: 10.7659/j.issn.1005-6947.2023.07.002