



doi:10.7659/j.issn.1005-6947.2014.12.004
http://www.zpwz.net/CN/abstract/abstract4126.shtml

· 血管外科专题研究 ·

腹主动脉瘤术中不同髂内动脉处理的疗效观察

吴科敏¹, 王伟¹, 黄建华¹, 刘光强¹, 李刚², 王宪伟¹, 欧阳洋¹

(中南大学湘雅医院 1. 血管外科 2. 介入科, 湖南长沙 410008)

摘要

目的: 探讨腹主动脉瘤(AAA)术中结扎或是封闭髂内动脉(IIA)对患者疗效的影响。

方法: 回顾性分析2010年6月—2014年6月中南大学湘雅医院手术治疗的108例AAA患者临床资料, 其中腔内修复61例, 开放手术44例, 杂交手术3例。44例开放手术中结扎双侧IIA 7例, 结扎单侧IIA 8例; 61例腔内修复术中封闭双侧IIA 3例, 封闭单侧IIA 5例。

结果: 无术中死亡, 围手术期30 d内有6例死亡均与处理IIA无关。开放手术结扎或腔内修复封闭双侧IIA的10例患者中, 1例(1/10)出现直肠缺血症状, 经过抗凝和扩血管治疗1个月后症状缓解; 2例(2/10)出现术后一过性的臀肌疼痛, 保守治疗后症状消失; 均未出现间歇性跛行。开放手术结扎或是腔内修复封闭单侧IIA的13例患者中均未出现直肠缺血, 臀肌疼痛或是间歇性跛行。

结论: AAA患者术中结扎或是封闭单侧IIA对患者术后状况无明显影响; 结扎或是封闭双侧IIA可能出现直肠缺血或是臀肌疼痛等盆腔缺血的表现, 但可经保守治疗缓解。

[中国普通外科杂志, 2014, 23(12):1620-1624]

关键词

主动脉瘤, 腹/外科学; 髂动脉; 手术后并发症

中图分类号: R654.3

Efficacy analysis of different methods of treatment of internal iliac artery during surgery for abdominal aortic aneurysm

WU Kemin¹, WANG Wei¹, HUANG Jianhua¹, LIU Guangqiang¹, LI Gang², WANG Xianwei¹, OUYANG Yang¹

(1. Department of Vascular Surgery 2. Department of Interventional Radiology, Xiangya Hospital, Central South University, Changsha 410008, China)

Corresponding author: WANG Wei, Email: wangweicsu@126.com

ABSTRACT

Objective: To observe the outcome following exclusion of internal iliac artery (IIA) during operation of abdominal aortic aneurysm (AAA).

Methods: The clinical data of 108 AAA patients undergoing surgical treatment in Xiangya Hospital from June 2010 to June 2014 were retrospectively analyzed. Of the patients, 44 cases were subjected to open surgery, 61 cases received endovascular aneurysm repair (EVAR) and 3 cases underwent hybrid surgery. Seven patients underwent bilateral IIA ligation and 8 patients underwent unilateral IIA ligation in those undergoing open surgery, and 3 patients underwent bilateral IIA coverage and 5 patients underwent unilateral IIA coverage in those undergoing EVAR.

Results: No intraoperative death occurred, and 6 cases died within perioperative 30 d but none of them was

收稿日期: 2014-09-19; 修订日期: 2014-11-12。

作者简介: 吴科敏, 中南大学湘雅医院住院医师, 主要从事血管外科方面的研究。

通信作者: 王伟, Email: wangweicsu@126.com

due to the IIA treatment. Among the 10 patients undergoing open bilateral IIA ligation or endovascular bilateral IIA coverage, one case (1/10) developed symptoms of rectal ischemia that was alleviated after one-month of anticoagulation and vascular dilation therapy, and a short-period of gluteus pain occurred in two cases (2/10), which disappeared by conservative treatment; no intermittent claudication occurred. No symptoms such as rectal ischemia, gluteus pain or intermittent claudication occurred in any of the patients who underwent open unilateral IIA ligation or endovascular unilateral IIA coverage.

Conclusion: During surgery for AAA, unilateral IIA ligation or coverage exerts no obvious influence on postoperative condition, whereas bilateral IIA ligation or coverage may cause the symptoms of pelvic ischemia such as rectal ischemia and gluteus pain that can be resolved by conservative treatment.

[Chinese Journal of General Surgery, 2014, 23(12):1620-1624]

KEYWORDS Aortic Aneurysm, Abdominal/surg; Iliac Artery; Postoperative Complications

CLC number: R654.3

腹主动脉瘤 (abdominal aortic aneurysm, AAA) 是腹主动脉的扩张性疾病。开放手术切除人工血管置换或是腔内修复术 (endovascular aortic repair, EVAR) 是 AAA 的主要治疗方式^[1], AAA 可根据患者实际情况合理选择开放手术还是 EVAR^[2]。AAA 往往累及髂总动脉 (common iliac artery, CIA), 部分甚至累及髂外动脉 (external iliac artery, EIA) 或髂内动脉 (internal iliac artery, IIA), 而对于累及 IIA 的 AAA 患者, IIA 的处理一直存在临床争议^[3-4]。本文回顾性分析 2010 年 6 月—2014 年 6 月中南大学湘雅医院收治的 131 例 AAA 患者的临床资料, 旨在探讨 AAA 术中对 IIA 的处理, 报告如下。

1 资料与方法

1.1 一般资料

2010 年 6 月至—2014 年 6 月我院收治 AAA 患者共 131 例, 其中男 107 例, 女 24 例; 年龄 30~89 岁, 中位年龄 70 岁。AAA 直径从 25~100 mm, 平均直径 56 mm; 瘤体距肾动脉距离平均为 28 mm; 瘤颈平均成角为 47°, 其中 43% 的患者合并有高血压冠心病等基础疾病。累及双侧髂动脉者 61 例 (46.6%), 累及单侧髂动脉者 11 例 (8.4%)。131 例患者中手术治疗 108 例, 其中 EVAR 61 例, 开放手术 44 例, 杂交手术 3 例。

1.2 治疗方法

1.2.1 AAA 切除 + 人工血管置换术 全身麻醉, 正中切口入腹, 切开后腹膜显露腹主动脉, 于肾动脉下方正常动脉处阻断主动脉近端, 于瘤体远端阻

断腹主动脉或是 CIA 或是 EIA, 如阻断 EIA, 则同时结扎 IIA。切开瘤体, 结扎腰动脉, 取分叉型人工血管植入并分别与近端正常腹主动脉及远端动脉吻合, 恢复血流, 瘤壁包裹植入血管并关闭后腹膜^[5]。采用此方法, 44 例开放手术中结扎双侧 IIA 7 例, 结扎单侧 IIA 8 例。

1.2.2 EVAR 全身麻醉, 取腹股沟区纵切口长约 5 cm, 显露股动脉及分支, 直接穿刺股动脉, 造影导管至肾动脉上方腹主动脉造影, 确定瘤体大小及累及范围, 取合适大小的腹主动脉覆膜支架 (Medtronic 公司或是上海微创公司) 于肾下腹主动脉植入, 如果 CIA 受累并累及 IIA, 则栓塞 IIA 后覆膜支架覆盖至 EIA^[6]。采用此方法, 61 例腔内修复术中封闭双侧 IIA 3 例, 封闭单侧 IIA 5 例。

1.3 抗凝治疗

AAA 术中常规运用肝素 (1 mg/kg) 抗凝。对于结扎或是封闭 IIA 的患者如果术后有臀肌疼痛的症状, 则给予前列地尔 20 μg 静脉滴注 2 次/d。1 例结扎双侧 IIA 的患者术后出现直肠缺血的症状, 除给予前列地尔 20 μg 静脉滴注 2 次/d 外, 还给予低分子肝素 4 100 U 皮下注射 2 次/d。

1.4 随访

术后每 6 个月门诊或是电话随访, 行 CTA 或彩超复查, 以了解盆腔, 臀肌和下肢缺血症状的发生情况。

2 结果

2.1 治疗结果

手术治疗的 108 例 AAA, 其中腔内修复 61 例,

开放手术 44 例, 杂交手术 3 例。无术中死亡, 围手术期 30 d 内有 6 例死亡, 其中 2 例死亡原因为术后出血, 2 例死亡原因为术后心梗, 2 例死亡原因为术后急性肾功能衰竭, 均与是否覆盖 IIA 无关。

2.2 术中术后并发症及处理

开放手术共 44 例, 结扎双侧 IIA 7 例, 其中 1 例出现直肠缺血症状, 经过抗凝和扩血管治疗 1 个月后症状缓解; 1 例出现术后一过性的臀肌疼痛, 保守治疗后症状消失; 结扎单侧 IIA 8 例, 均未出现直肠缺血, 臀肌疼痛或是间歇性跛行。

行腔内修复术共 61 例, 封闭双侧 IIA 3 例, 1 例出现术后一过性的臀肌疼痛, 保守治疗后症状消失; 封闭单侧 IIA 5 例, 均未出现直肠缺血、臀肌疼痛或是间歇性跛行。

2.3 随访结果

术后门诊或者电话随访, 行 CTA 检查可见 IIA 闭塞, 支架无明显移位。患者一般情况良好, 未诉异常不适。

3 讨论

AAA 的发病率和检出率正逐年上升, 对于动脉瘤累及 CIA 或是同时合并有 IIA 动脉瘤的 AAA 患者, 需要同时处理 IIA。尽管可以采用分支技术或是烟囱技术重建 IIA^[7], 但是这要求较高的腔内修复技术, 同时重建 IIA 亦可导致较高的 I 型内漏的发生率, 直接结扎或是封闭一侧或双侧 IIA 仍是最直接简便的方法。传统观点认为, 结扎或是封闭

IIA 可以引起臀肌疼痛、直肠缺血、阳痿等症状^[8], 因此, AAA 术中如何处理 IIA? 是否可以一期结扎或是封闭? 如何降低术后盆腔缺血的发生率? 是一个值得探讨的话题。

结扎或是封闭 IIA 后引起的盆腔缺血主要表现为臀肌疼痛, 直肠缺血以及间歇性跛行, 男性患者可以出现勃起障碍。刘正军等^[9]统计了 68 例开腹 AAA 切除术中结扎双侧 IIA 的 5 例患者的临床资料, 术后 1 例出现膀胱出血, 1 例出现阴囊疼痛, 1 例出现臀部间歇性跛行, 1 例出现短时段腹泻, 1 例无任何症状。Lin 等^[10]统计了 12 例 EVAR 术中封闭单侧或是双侧 IIA 的患者, 有 50% 的病例出现了臀性跛行, 单侧组和双侧组分别有 38% 和 50% 出现了阳痿。而 Dadian^[11]在统计了 278 例行 EVAR 的病例发现, 直肠缺血症状的发生率仅为 2.9%, 而且 13 例栓塞双侧 IIA 的患者无 1 例出现直肠缺血的表现。Rhee 等^[12]在随访了 228 例 EVAR 患者后认为封闭双侧 IIA 是安全可行的; Criado 等^[13]统计了 156 例 EVAR 患者执相同观点。国内陈泉等^[14]统计了 72 例 EVAR 术中封闭 IIA 的情况, 其中臀部疼痛的发生率为 6.9%, 便血的发生率为 4.2%; 本资料手术治疗的 108 例 AAA 中, 结扎或是封闭了双侧 IIA 有 10 例, 其中 1 例出现了直肠缺血等较为严重的盆腔脏器缺血的表现(图 1), 有 2 例出现了一过性的臀肌疼痛, 经保守治疗后均好转。结扎或是封闭单侧 IIA 13 例中, 无 1 例出现臀肌疼痛、便血等症状, 提示结扎或是封闭单侧 IIA 是安全的。



图 1 AAA 累及双侧 CIA 和 IIA, 行 AAA 切除 + 人工血管置换术, 双侧 IIA 人工血管吻合 A: 术前 CTA; B: 术后 6 个月随访 CTA

Figure 1 AAA involving bilateral CIA and IIA undergoing AAA resection, prosthesis replacement, and prosthetic bilateral IIA anastomosis A: Preoperative CTA image; B: CTA image at postoperative 6 months

本资料显示, 对于结扎或是封闭双侧 IIA, 大多数患者并没有表现出盆腔缺血。究其原因, 可能是髂动脉因为动脉粥样斑块覆盖而逐渐失去正常的供血功能, 从而促使了侧支循环的建立。值得注意的是, 在开放手术 7 例结扎双侧 IIA 的患者中 2 例出现的盆腔缺血的患者, 均是合并了双侧 IIA 动脉瘤的患者; 为了结扎 IIA, 术中均分离瘤体与周围组织直至 IIA 远端正常的动脉进行结扎, 同时, 亦没有重建肠系膜下动脉。笔者认为对 IIA 过多的

分离可能破坏了其分支或是侧支循环, 导致术后发生盆腔缺血症状。因此, 对于必须结扎 IIA 者, 应该尽量靠近近端结扎 (图 2)。而在 EVAR 术中, 在覆盖 IIA 开口时无需对 IIA 常规栓塞以防止 II 型内漏^[15-16]。而对于结扎或是封闭了 IIA 的患者, 术后给予抗凝以及扩血管治疗, 可以促进侧支循环的形成而不至于引起明显的直肠缺血、臀肌疼痛等表现 (图 3)。

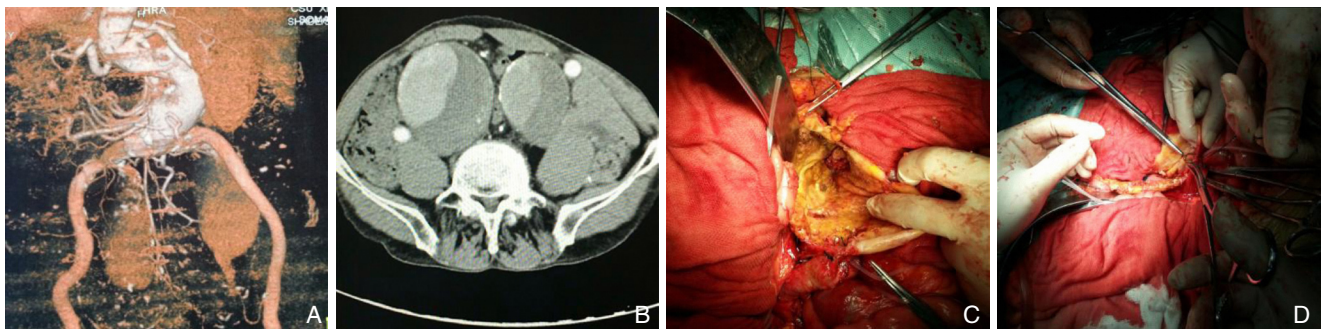


图 2 AAA 并双侧 IIA 动脉瘤患者, 行 AAA 切除 + 人工血管置换术, IIA 结扎, 人工血管与 EIA 吻合 A, B: 术前 CTA; C: 术中剖开 IIA, 从瘤腔内缝扎分支血管; D: 缝合 IIA 开口

Figure 2 Patient with AAA and bilateral iliac artery aneurysms undergoing AAA resection, prosthesis replacement, and prosthetic anastomosis between IIA and EIA after IIA ligation A, B: Preoperative CTA image; C: IIA incision during surgery and ligation of the branches in aneurysm lumen; D: Closing the opening of IIA

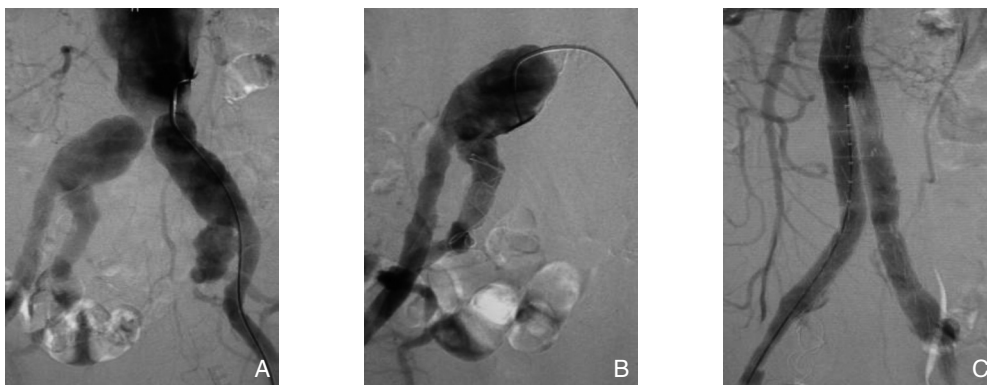


图 3 AAA 累及双侧 CIA 和 IIA, 行 EVAR A: 术中造影; B: 对 IIA 行弹簧圈栓塞, 防止 II 型内漏; C: 腔内修复后造影
Figure 3 AAA involving bilateral CIA and IIA undergoing EVAR A: Intraoperative radiography; B: Spring coil embolization of IIA for prevention of type II endoleak; C: Post-EVAR radiography

综上, 尽管随着腔内血管外科的发展, 术中重建 IIA 的技术会越来越成熟, 但在现阶段, 对于需要处理 IIA 的 AAA 患者, 直接结扎或是封闭 IIA 并配合抗凝和扩血管治疗, 仍是简便, 安全有效的。

参考文献

[1] 中华医学会外科学分会血管外科学组. 腹主动脉瘤诊断与治疗

指南 [J]. 中国实用外科杂志, 2008, 28(11):916-918.

[2] 常光其, 招扬. 腹主动脉瘤开放和腔内治疗的合理选择 [J]. 中国普通外科杂志, 2013, 22(12):1533-1536.

[3] 陈熹阳, 赵纪春, 马玉奎, 等. 腹主动脉瘤腔内修复术封闭髂内动脉后的初步观察 [J]. 中国血管外科杂志: 电子版, 2012, 4(4):221-224.

[4] 陈宇, 刘昌伟, 吴巍巍, 等. 合并双髂总动脉瘤的腹主动脉瘤的腔内治疗 [J]. 中国微创外科杂志, 2013, 13(9):777-779.

- [5] 黄建华, 刘光强, 符洋, 等. 腹主动脉瘤手术切除与腔内治疗疗效的比较 [J]. 中国普通外科杂志, 2008, 17(6):542-545.
- [6] 欧阳洋, 黄建华, 王宪伟, 等. Endurant 覆膜支架治疗腹主动脉瘤的临床经验 (附 25 例报告) [J]. 中国现代医学杂志, 2013, 23(34):63-66.
- [7] Unno N, Yamamoto N, Inuzuka K, et al. Early outcomes of iliac branch grafts in the endovascular repair of abdominal aortic aneurysms with concomitant bilateral common iliac artery aneurysms at a Japanese institution [J]. Surg Today, 2014, [Epub ahead of print].
- [8] 何玉祥, 种振岳, 王默, 等. 腹主动脉瘤腔内隔绝术中髂动脉的处理 [J]. 外科理论与实践, 2011, 16(2):133-136.
- [9] 刘正军, 林智琪, 赵国湘, 等. 结扎双侧髂内动脉的腹主动脉瘤切除术: 附 5 例报告 [J]. 中国普通外科杂志, 2008, 17(6):616-617.
- [10] Lin PH, Bush RL, Chaikof EL, et al. A prospective evaluation of hypogastric artery embolization in endovascular aortoiliac aneurysm repair [J]. J Vasc Surg, 2002, 36(3):500-506.
- [11] Dadian N, Ohki T, Veith FJ, et al. Overt colon ischemia after endovascular aneurysm repair: the importance of microembolization as an etiology [J]. J Vasc Surg, 2001, 34(6):986-996.
- [12] Rhee RY, Muluk SC, Tzeng E, et al. Can the internal iliac artery be safely covered during endovascular repair of abdominal aortic and iliac artery aneurysms? [J]. Ann Vasc Surg, 2002, 16(1):29-36.
- [13] Criado FJ, Wilson EP, Velazquez OC, et al. Safety of coil embolization of the internal iliac artery in endovascular grafting of abdominal aortic aneurysms [J]. J Vasc Surg, 2000, 32(4):684-688.
- [14] 陈泉, 景在平, 包俊敏, 等. 腹主动脉瘤腔内隔绝术后臀部和结肠直肠缺血防治经验 [J]. 外科理论与实践, 2007, 12(1):24-26.
- [15] Papazoglou KO, Sfyroeras GS, Zambas N, et al. Outcomes of endovascular aneurysm repair with selective internal iliac artery coverage without coil embolization [J]. J Vasc Surg, 2012, 56(2):298-303.
- [16] 刘长建, 刘昭. 腹主动脉瘤腔内修复术后内漏的诊断和处理 [J]. 中国血管外科杂志: 电子版, 2014, 6(3):129-131.

(本文编辑 姜晖)

本文引用格式: 吴科敏, 王伟, 黄建华, 等. 腹主动脉瘤术中不同髂内动脉处理的疗效观察 [J]. 中国普通外科杂志, 2014, 23(12):1620-1624. doi: 10.7659/j.issn.1005-6947.2014.12.004
 Cite this article as: WU KM, WANG W, HUANG JH, et al. Efficacy analysis of different methods of treatment of internal iliac artery during surgery for abdominal aortic aneurysm [J]. Chin J Gen Surg, 2014, 23(12):1620-1624. doi: 10.7659/j.issn.1005-6947.2014.12.004

欢迎订阅 2015 年《中国普通外科杂志》

《中国普通外科杂志》是国内外公开发行的国家级期刊 (ISSN1005-6947/CN43-1213/R), 面向广大从事临床、教学、科研的普外及相关领域工作者, 以实用性为主, 及时报道普通外科领域的新进展、新观点、新技术、新成果、实用性临床研究及临床经验, 是国内普外学科的权威刊物之一。办刊宗旨是: 传递学术信息, 加强相互交流; 提高学术水平, 促进学科发展; 注重临床研究, 服务临床实践。

本刊由国家教育部主管, 中南大学主办, 中南大学湘雅医院承办。主编吕新生教授, 王志明教授, 顾问由中国科学院及工程院院士汤钊猷、吴孟超、吴咸中、汪忠镐、郑树森、黄洁夫、黄志强、黎介寿、赵玉沛、夏家辉、夏穗生等多位国内外著名普通外科专家担任, 编委会成员由国内外普通外科资深专家学者组成。开设栏目有述评、专题研究、基础研究、临床研究、简要论著、临床报道、文献综述、误诊误治与分析、手术经验与技巧、国内外学术动态, 病案报告。本刊已被多个国内外重要检索系统和大型数据库收录, 如: 美国化学文摘 (CA), 俄罗斯文摘 (AJ), 中国科学引文数据库 (CSCD), 中文核心期刊 (中文核心期刊要目总览 2008, 2011 年版), 中国科技论文与引文数据库 (中国科技论文统计源期刊), 中国核心学术期刊 (RCCSE), 中国学术期刊综合评价数据库, 中国期刊网全文数据库 (CNKI), 中文科技期刊数据库, 中文生物医学期刊文献数据库 (CMCC), 万方数据 - 数字化期刊群, 中国生物医学期刊光盘版等, 影响因子已居同类期刊前列, 并在科技期刊评优评奖活动中多次获奖。

本刊已全面采用远程投稿、审稿、采编系统, 出版周期短, 时效性强。欢迎订阅、赐稿。

《中国普通外科杂志》为月刊, 国际标准开本 (A4 幅面), 每期 120 页, 每月 15 日出版。内芯采用进口亚光铜版纸印刷, 图片彩色印刷, 封面美观大方。定价 25.0 元/册, 全年 300 元。国内邮发代号: 42-121; 国际代码: M-6436。编辑部可办理邮购。

本刊编辑部全体人员, 向长期以来关心、支持、订阅本刊的广大作者、读者致以诚挚的谢意!

编辑部地址: 湖南省长沙市湘雅路 87 号 (湘雅医院内) 邮政编码: 410008

电话 (传真): 0731-84327400 网址: <http://www.zpwz.net> Email: pw4327400@126.com

中国普通外科杂志编辑部