



doi:10.7659/j.issn.1005-6947.2014.03.016
http://www.zpwz.net/CN/abstract/abstract3819.shtml

· 临床研究 ·

腹腔内负压封闭引流治疗严重胰腺十二指肠损伤： 附 16 例报告

霍景山¹，陈积圣²，陈务民¹，庄志浩¹，吴日钊¹

(1. 广东省佛山市中医院 外一科，广东 佛山 528000；2. 中山大学附属孙逸仙纪念医院 肝胆胰外科，广东 广州 510120)

摘要

目的：探讨应用负压封闭引流（VSD）技术治疗严重胰腺十二指肠损伤的价值。

方法：回顾性分析腹腔内应用 VSD 技术引流治疗的 16 例严重胰腺十二指肠损伤患者的临床资料；患者 AAST 损伤分级分别为 III 级 10 例，IV 级 4 例，V 级 2 例。

结果：患者的胰腺裂伤仅进行清创和创面止血、十二指肠裂口行单层缝合、合并伤予以相应处理、均在胰腺横断处和十二指肠损伤处行 VSD；手术时间 65~235 min，平均 126 min；术后无 1 例病死，1 例患者因术后腹腔出血转外院治疗，余 15 例腹部外伤住院时间为 16~45 d；III 级损伤患者术后发生十二指肠瘘 5 例，胰瘘 3 例，均经 VSD 后自行闭合；IV 和 V 级损伤患者术后 VSD 持续引流十二指肠液和胰液，待引流管周围瘘道完整后，再次手术行空肠-瘘道间 Roux-en-Y 吻合；随访 6 个月至 15 年，无腹腔感染、腹腔积液、胰腺假性囊肿、肠梗阻等并发症发生。

结论：对于病情危重、难以耐受复杂手术的胰腺十二指肠损伤患者，可优先选择简单胰腺十二指肠创面处理加 VSD 进行治疗。
[中国普通外科杂志，2014，23(3):343-347]

关键词

胰腺 / 损伤；十二指肠 / 损伤；肠瘘；胰腺瘘；引流术
中图分类号：R657.5

Use of vacuum sealing drainage in treatment of severe pancreatic-duodenal injuries: a report 16 cases

HUO Jingshan¹, CHEN Jisheng², CHEN Wumin¹, ZHUANG Zhihao¹, WU Rizhao¹

(1. The First Department of Surgery, Foshan Hospital of Traditional Chinese Medicine, Foshan, Guangdong 528000, China; 2. Department of Hepatopancreatobiliary Surgery, Sun Yat-sen Memorial Hospital, Sun Yat-sen University, Guangzhou 510120, China)

Corresponding author: HUO Jingshan, Email: huojingshan@163.com

ABSTRACT

Objective: To assess the value of abdominal vacuum sealing drainage (VSD) in treatment of severe pancreatic-duodenal injuries.

Methods: The clinical data of 16 patients with severe pancreatic-duodenal injury admitted during January 1998 and January 2013 were retrospectively analyzed. Injuries of the patients were graded according to AAST injury grading system as grade III in 10 cases, grade IV in 4 cases, and grade V in 2 cases, respectively.

Results: The patients were subject to only debridement and hemostasis of wound surface for pancreatic lacerations, one-layered suture closure of duodenal lacerations, relevant treatments for the associated injuries,

收稿日期：2014-01-19；修订日期：2014-02-27。

作者简介：霍景山，广东省佛山市中医院主任医师，主要从事肝胆外科疾病诊治方面的研究。

通信作者：霍景山，Email: huojingshan@163.com

and then VSD of the area around the pancreatic transection and duodenal injury. The operative time ranged from 65 to 235 min with an average of 126 min. There was no operative death, while one patient was transferred to another hospital due to abdominal bleeding after operation, and the length of hospital stay for abdominal injury in the remaining 15 cases ranged from 16 to 45 d. Of the patients with grade III injury, postoperative duodenal fistula occurred in 5 cases and pancreatic fistula occurred in 3 cases, and all of them closed spontaneously after VSD. In patients with grade IV and V injury, pancreatic and duodenal secretions were continuously drained from VSD tube until the formation of a complete fistula tract around the VSD tube, and then a Roux-en-Y anastomosis between the fistula tract and jejunum was performed. Follow-up was variable from 6 months to 15 years, during which, no complications such as intra-abdominal infections, abdominal effusion, pancreatic pseudocyst, or intestinal obstruction were noted.

Conclusion: For patients with severe pancreatic-duodenal injury who are in critical condition, or would not tolerate complex surgery, simple treatment of the pancreatic-duodenal wound surface combined with VSD is recommended.

[Chinese Journal of General Surgery, 2014, 23(3):343-347]

KEYWORDS Pancreas/inj; Duodenum/inj; Intestinal Fistula; Pancreatic Fistula; Drainage

CLC number: R657.5

严重胰腺十二指肠损伤的病情凶险、治疗棘手、并发症多^[1-3]、病死率较高。传统手术如 Berne 手术、Cobbill 的憩室化手术等是为避免胃液进入受损的十二指肠,并减少胰腺的胃相分泌。但都不可能有效地防止十二指肠瘘和胰瘘的发生。因此,许多外科医师宁愿冒巨大风险对行胰十二指肠切除术。但这些严重衰竭的患者已难以耐受麻醉和手术打击,如施行复杂的手术则将超过其生理潜能带来负面结果。自 1998 年以来,笔者采用腹腔内置管负压封闭引流(vacuum sealing drainage, VSD)技术共治疗严重胰腺十二指肠损伤 16 例,疗效满意,现将救治体会报告如下。

1 资料与方法

1.1 临床资料

1998 年 1 月—2013 年 1 月治疗外伤性胰腺及十二指肠损伤患者 16 例,其中男 14 例,女 2 例;年龄 16~55 岁。其中开放性损伤 1 例(刀刺伤),闭合性损伤 15 例(车祸伤 14 例、坠落伤 1 例)。有合并伤者 9 例,其中下肢骨折 1 例,肝破裂 1 例,脾破裂 1 例,胆总管裂伤及胆囊撕裂伤 2 例,腹主动脉裂伤 1 例,颅脑外伤 1 例,小肠破裂 1 例,右肾及右肾上腺损伤 1 例。受伤程度依据美国创伤外科协会(AAST)损伤分级为:III 级 10 例,IV 级 4 例,V 级 2 例。均有腹痛及明显腹膜炎体征及不同程度休克,腹腔积血 2 000 mL 以上。

1.2 手术方法

1.2.1 胰腺及十二指肠损伤的处理 所有患者开腹后先清除腹腔内的积血、积液。切开胃结肠韧带及十二指肠降段外侧腹膜探查胰腺、十二指肠损伤程度。对于胰腺的裂伤仅进行清创、创面止血,单层缝合十二指肠的裂口;所有患者均行近段空肠造口,便于术后早期肠内营养。

1.2.2 合并伤的处理 小肠破裂穿孔行间断缝合修补;胆总管破裂或横断伤,胆管置入 T 管,其短臂超过受伤部分,单层间断缝合修补胆管受伤处,T 管经切口外侧腹壁戳孔引出,胆囊破裂者行胆囊切除;合并肝脾破裂,行破裂修补止血或肝部分切除、脾切除等;腹主动脉破裂口无损伤线缝合修补;骨折暂时制动固定待病情稳定后再予处理。

1.2.3 VSD 引流装置构成及操作要点 VSD 所需要的材料包括 4 个部分^[4-5]:(1)医用泡沫,是直接置入被引流区的部分;(2)多侧孔引流管,位于医用泡沫内,向体外引出;(3)透性粘贴薄膜,用以封闭被引流区使与外界隔绝;(4)负压引流瓶或中心负压。VSD 的设计原理^[3]是用医用泡沫材料包裹多侧孔引流管多侧孔部分,医用泡沫置于被引流区,其形状、大小可根据被引流区裁剪,再利用透性粘贴薄膜封闭被引流区使与外界隔绝,引流管接高负压源,形成了一个高效引流系统(图 1)。待腹腔内伤情处理完毕后生理盐水冲洗腹腔,清理腹腔积液。在胰腺横断处和十二指肠损伤处放置带多侧孔引流管的 VSD 材料引流。VSD 材料的大小依局部情况而定,多采用长 8~15 cm、宽 3~5 cm 材料。

引流物顶端应置于距十二指肠破裂修补或胰腺断面处(图2-3),勿使引流物直接接触修补处或断面。勿用大网膜包裹引流物。引流物的引出取最短途径,也可经腹壁切口引出。分层或全层缝合无引流物经过的腹壁切口。引流管及腹壁切口用透气薄膜封闭形成密闭空间。

1.3 术后VSD的观察、更换及移除

术后注意观察引出物的性状和引流量;保持负压引流通畅,每日床边彩超(必要时行腹部CT)检查引流是否充分,若引流管堵塞应立即冲洗或更换引流材料。通常在手术后第5~7日间更换引流,期间不必行腹部切口常规换药。

更换VSD材料要点:(1)先予患者局麻或静脉复合麻醉;(2)常规消毒后拔出医用泡沫,观察其

表面有无分泌物及其性质,并行细菌培养;(3)拔出医用泡沫后,检查残腔有无胆汁、胰液及肠内容物流出,检查该引流物周围是否形成完整窦道,生理盐水冲洗该残腔清洁后重新置入VSD医用泡沫;(4)薄膜封闭引流管及腹壁切口。

VSD移除:每次更换VSD医用泡沫时酌情逐步缩短及缩小,直至更换引流时附着于医用泡沫表面的坏死组织量明显减少、引流道内已无明显坏死组织及分泌物,引流物的长度已缩至不足6~8cm,每日引出物量不足20mL,患者体温正常,B超或CT检查腹部无异常发现时可拔除引流。引流撤除后遗留的窦道一般可在1周内闭合。对于VSD引流通畅且引流量无减少者保持引流通畅(图4),待手术时机成熟时需行再次计划性确定性手术。

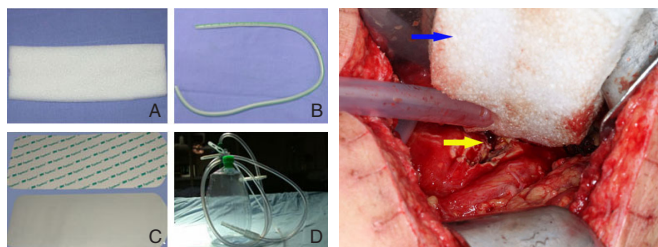


图1 VSD材料构成 A: 医用泡沫; B: 引流管; C: 透性粘贴薄膜; D: 负压源

Figure 1 Materials for VSD

A: Medical foam materials; B: Drainage tube; C: Permeable film; D: The negative pressure source

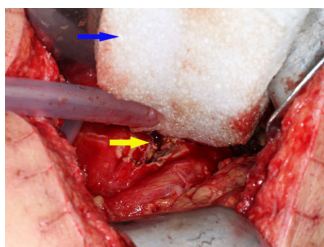


图2 术中处理 黄色箭头: 胰腺体部横向断裂口; 蓝色箭头: 腹腔内置入的医用泡沫材料

Figure 2 Intraoperative treatment

Yellow arrow: Transverse rupture of pancreas; Blue arrow: Medical foam materials placement

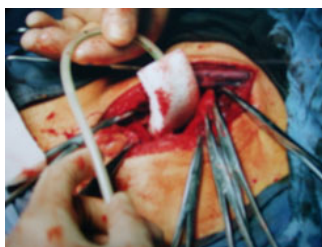

图3 VSD引流术毕关闭腹腔前腹部外观

Figure 3 Appearance of VSD drainage before closure

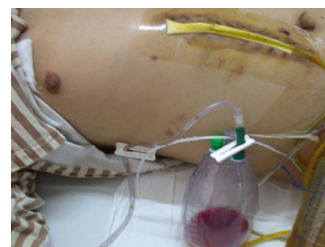


图4 腹腔VSD引流

Figure 4 Abdominal VAD drainage

2 结果

2.1 总体疗效

本组患者均未作改道手术。16例患者经手术处理后,均行VSD引流。手术时间65~235min,平均126min;术后无1例病死,V级损伤的1例患者术后因腹腔出血转外院治疗,余15例均治愈出院。本组患者腹部外伤住院时间为16~45d。所有患者未使用抑生长激素类药物。IV和V级损伤的患者(图5)术后腹腔负压引流出十二指肠液和胰液,保持腹腔负压封闭引流通畅,若患者无腹部症状及体征,继续引流不做其他处理;待肠功能恢复后,经空肠造口管行肠内营养,引流出的十二指肠液及胰液经空肠造口回输^[1]。待手术时机成熟时行再次计划性确定性手术而治愈。

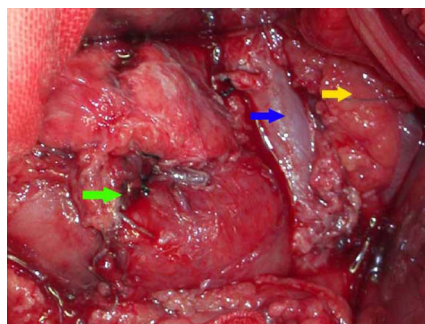


图5 严重胰腺十二指肠外伤 蓝色箭头: 裸露的肠系膜上静脉; 黄色箭头: 向左侧退缩的胰体断端; 绿色箭头: 已缝合的十二指肠横部断端

Figure 5 Severe duodenal injury Blue arrow: Naked superior mesenteric vein; Yellow arrow: Dilacerated end of the pancreas; Green arrow: Sutured dilacerated end at the cross section of the duodenum

2.2 术后并发症

III 级损伤的患者术后发生十二指肠瘘 5 例，胰瘘 3 例，均经 VSD 引流后自行闭合。

2.3 确定性手术时机及方法

对于 VSD 引流通畅且引流量无减少者保持引

流通畅，待手术时机成熟时需行再次计划性确定性手术。确定性手术时机是腹腔引流管周围瘘道完整后才能进行确定性手术。时间最短在首次手术后 16 d，最迟为首次手术后 23 d，平均 19.6 d。再次手术行空肠-瘘道间 Roux-en-Y 吻合术（图 6）。

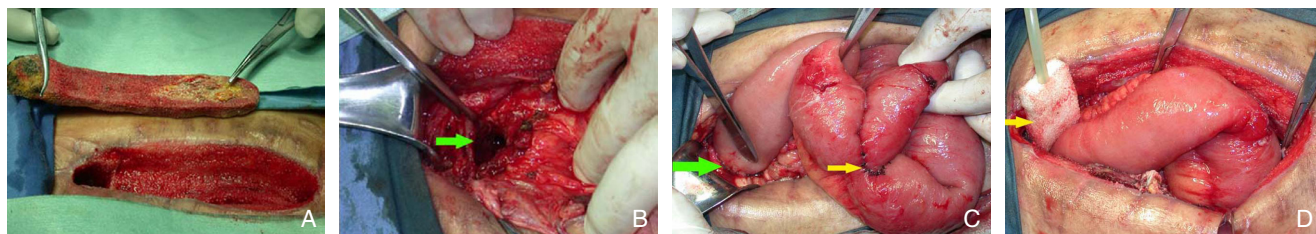


图 6 再次确定性手术 A: 空肠-瘘道 Roux-en-Y 吻合前, 拔除的引流物; B: 十二指肠瘘口和胰腺断端共同开口的瘘道 (绿色箭头所示); C: 瘘道-空肠端端吻合口 (绿色箭头), 空肠-空肠端侧吻合口 (黄色箭头); D: 空肠-瘘道吻合口处置入负压引流材料 (黄色箭头)

Figure 6 Second definitive operation A: Removal of the drainage materials before Roux-en-Y anastomosis between the fistula tract and jejunum; B: Common fistula tract of the duodenal fistula and pancreatic fistula (shown by the green arrow); C: End-to-end anastomotic stoma between the fistula tract and jejunum (shown by the green arrow), and End-to-side jejunum-jejunal anastomotic stoma (shown by the yellow arrow); D: Placement of the drainage materials in the jejunum-fistulous anastomotic stoma (shown by the yellow arrow)

2.4 远期疗效

随访 6 个月至 15 年，无腹腔感染、腹腔积液、胰腺假性囊肿、肠梗阻等并发症发生。

3 讨论

VSD 是由德国乌尔姆大学附属创伤外科医院的 Wim Fleischmann 医学博士于 20 世纪 90 年代初原创，用于四肢创面的引流。1994 年由裘华德教授将这一技术引进国内并在我院率先应用^[4]。该技术逐步应用于腹腔内，用作对重症急性胰腺炎、胰腺断裂伤、外伤性十二指肠腹膜后段穿孔、肝脓肿、腹腔及腹膜后脓肿、上消化道（胆、胰、胃、十二指肠和上段空肠）漏（瘘）等病种的治疗性引流^[5-6]；并应用于直肠癌根治术^[7]、肝切除术以及其它腹腔内手术后的预防性引流^[8]。

VSD 的设计原理^[3]是用医用泡沫材料包裹多侧孔引流管多侧孔部分，医用泡沫置于被引流区，其形状、大小可根据被引流区裁剪，再利用透性粘帖薄膜封闭被引流区使与外界隔绝，引流管接高负压源，形成了一个高效引流系统。医用泡沫材料的包裹很大程度上解决了引流管堵塞的问题，封闭状态可有效防止交叉感染发生。

由于胰腺十二指肠特殊的解剖位置和复杂的功能，胰腺损伤后手术复杂且并发症多，手术病死

平均高达 20% 以上^[9]，合并有其他脏器的损伤时手术病死率会更高。重度胰腺损伤患者失血等状况不及时纠正，机体将会出现生理功能耗竭病死三联征^[10]，导致患者病死。对于这些生理功能严重衰竭的患者已难以耐受麻醉和手术打击，如施行复杂的手术则将超过其生理潜能带来负面结果，因此，“损伤控制性手术（damage control surgery, DCS）”已经渐渐成为严重胰腺创伤救治的一个重要原则^[11-12]。

胰腺、十二指肠损伤治疗的主要困难是：如何有效地预防和治疗十二指肠瘘及胰瘘，部分尚包括胆瘘。大部分胰腺和十二指肠损伤患者在就诊时病情危重，要求手术尽可能简便有效，并能最大限度保留正常组织和生理功能。传统手术如 Berne 手术、Cogbill 的憩室化手术和简化 Cogbill 手术等共同特点是避免胃液进入受损的十二指肠，并减少胰腺的胃相分泌^[13]。但无一能绝对阻止消化液流经十二指肠，因而也不可能有效地防止十二指肠瘘和胰瘘的发生。因此，许多外科医师宁愿冒巨大风险对行胰十二指肠切除术^[14]。

既然胰腺和十二指肠损伤无法避免术后胆瘘或胰瘘的发生，就应提前做好腹腔内充分有效的引流^[15]。本组 16 例患者的抢救方法是：及时剖腹手术且在短时间内完成胰腺破裂的修补控制出血，不作其他处理；十二指肠破裂或断裂只作单纯缝合或

吻合。其他的损伤如小肠破裂穿孔予以缝合修补,结肠有较严重的损伤而病情允许时,切除损伤肠段一期吻合;病情不允许时行肠外置。合并的泌尿系器官损伤一般不需要太长时间就可处理完毕。上述操作完成后清理腹腔积液,在胰腺和十二指肠损伤处放置带多侧孔引流管的VSD材料。其适应证是:(1)伴有重度代谢性酸中毒、凝血机制障碍等严重生理紊乱的伤者;(2)合并有其他严重损伤的伤者;(3)患者年老、有呼吸、循环系统慢性疾病时;(4)腹内多个器官损伤而其中1或2个的即时处理极为困难者。

腹腔内应用VSD引流可能漏出的消化液、炎性渗出液或其他有害物质,待患者病情稳定且引流管周围形成完整瘘道后,再次手术行瘘道空肠间Roux-en-Y吻合,就像胰腺囊肿空肠吻合内引流一样,保证十二指肠液和胰液通过吻合口进入肠道。

与目前常用腹腔引流方法相比,笔者认为腹腔内应用VSD治疗胰腺十二指肠损伤的优点有:(1)手术简捷、损伤小,可最大限度地避免急诊胰十二指肠切除,符合DCS原则。避免了不符合生理的胃空肠吻合及一系列造瘘,能最大限度地保留胰、十二指肠生理功能。(2)确定性手术的时间推迟,提高患者对再次手术的耐受性(文献中控制损伤处理时再次手术应在首次手术后48~72h施行^[11])。笔者采用VSD作为首次手术后的引流,使再次手术可延缓到重建或确定性手术时机成熟时再施行。(3)避免了损伤早期胆汁、胰液及炎性渗出物腹腔内广泛蔓延,引流道内不存在消化液的滞留和积聚,避免了消化液对窦道壁的刺激,窦道壁肉芽组织新鲜,拔除引流后窦道能快速愈合,从而缩短病程。(4)保证了破裂处或瘘口周围组织的干洁,避免了感染的发生,并能快速消除创伤所致的组织水肿,改善局部血液循环,刺激局部肉芽组织的生长,促进破裂处或漏口的愈合。(5)完全避免了消化液外漏管周所致的皮肤糜烂,减少了患者的痛苦且易于护理。(6)采用透性粘帖薄膜封闭引流,5~7d更换敷料1次,医护人员工作量减轻。

综上,采用VSD治疗严重胰腺十二指肠损伤遵循了DCS原则,首先为首次手术和确定性手术这一时间段提供了安全有效的过渡;其次为预防和治疗腹腔内的并发症,甚至减少再次手术的几率提供了确实有效的手段;第三、为再次手术创造良好的全身及局部条件。笔者认为,对于病情危重,

难以耐受复杂手术的严重胰腺十二指肠损伤者,可选择简单胰腺十二指肠创面处理加VSD进行治疗。

参考文献

- [1] 吴昌雄,郑进方,邢哈雷,等. 15例胰腺横断伤的手术治疗[J]. 中国普通外科杂志, 2010, 19(3):321-323.
- [2] 戴洪山,王新波,李维勤,等. 创伤性十二指肠损伤临床特点及救治(附19例报告)[J]. 中国实用外科杂志, 2013, 33(2):153.
- [3] 文金玲,钟小晶,刘香香. 胰十二指肠联合伤负压封闭引流的胰液经空肠造口管回输的护理[J]. 临床医学工程, 2011, 18(6):943-944.
- [4] 曾志强,陈汝福,裘华德,等. 负压封闭引流技术治疗重症急性胰腺炎的临床研究[J]. 中国现代医学杂志, 2010, 20(6):844-847.
- [5] 裘华德. 负压封闭引流技术[M]. 北京:人民卫生出版社, 2003:32-41.
- [6] 陈溉,卫茂华,杨盛泉,等. 负压封闭引流术治疗十二指肠瘘2例[J]. 中国医药科学, 2012, 2(10):193.
- [7] 陶世明,庄志浩,吴岷翰,等. 负压封闭引流在直肠癌Miles术中的应用[J]. 中国肿瘤外科杂志, 2012, 4(4):244-247.
- [8] 张连阳. 重视负压封闭引流在腹部外科中的应用[J]. 创伤外科杂志, 2012, 14(5):389-391.
- [9] Akhrass R, Yaffe MB, Brandt CP, et al. Pancreatic trauma: a ten-year multi-institutional experience[J]. Am Surg, 1997, 63(7):598-604.
- [10] Ikegami K, Yamada K, Morimoto F, et al. Pathophysiologic changes in trauma patients and indications of damage control surgery[J]. Nippon Geka Gakkai Zasshi, 2002, 103(7):507-510.
- [11] 雷若庆,王庆刚,张中文,等. 胰腺及十二指肠损伤的处理:在明确的基础上力求简单[J]. 肝胆胰外科杂志, 2011, 23(4):265-266.
- [12] 李乐,孙备. 损伤控制性外科理念在胰腺外科中应用现状[J]. 中国实用外科杂志, 2013, 33(6):519-521.
- [13] 何铁英,赵阳,苏力担卡扎·仇曼,等. 严重胰腺损伤合并多脏器损伤的外科治疗[J]. 中国普通外科杂志, 2011, 20(9):1008-1010.
- [14] 朱万坤,刘宏斌,韩晓鹏,等. 胰腺、十二指肠损伤98例的临床救治[J]. 创伤外科杂志, 2013, 15(5):394-396.
- [15] 易伟,钱洪军,陈帆. 十二指肠损伤的简化手术方式探讨[J]. 南昌大学学报:医学版, 2013, 53(4):41-43.

(本文编辑 宋涛)

本文引用格式:霍景山,陈积圣,陈务民,等. 腹腔内负压封闭引流治疗严重胰腺十二指肠损伤:附16例报告[J]. 中国普通外科杂志, 2014, 23(3):343-347. doi: 10.7659/j.issn.1005-6947.2014.03.016
Cite this article as: HUO JS, CHEN JS, CHEN WM, et al. Use of vacuum sealing drainage in treatment of severe pancreatic-duodenal injuries: a report 16 cases[J]. Chin J Gen Surg, 2014, 23(3):343-347. doi: 10.7659/j.issn.1005-6947.2014.03.016