



doi:10.7659/j.issn.1005-6947.250616
http://dx.doi.org/10.7659/j.issn.1005-6947.250616
China Journal of General Surgery, 2025, 34(12):2627-2634.

· 静脉疾病专题研究 ·

增效溶栓流程与经皮机械血栓清除术治疗急性髂股静脉血栓形成的回顾性队列研究

杨文心, 彭昭熙, 彭智猷, 陆信武, 叶开创

(上海交通大学医学院附属第九人民医院 血管外科, 上海 200011)

摘要

背景与目的: 提高术中血栓清除效率是降低急性髂股静脉血栓形成 (IFVT) 患者中远期血栓形成后综合征 (PTS) 风险的关键。增效溶栓流程 (FTTP) 通过在经皮机械血栓清除术 (PMT) 基础上增加球囊碎栓等步骤, 理论上可提高清除效率, 但其相较传统 PMT 的临床优势仍缺乏对照研究证据。本研究旨在比较 FTTP 与传统 PMT 治疗急性 IFVT 的有效性与安全性。

方法: 回顾性分析 2022 年 5 月—2024 年 12 月于上海交通大学医学院附属第九人民医院血管外科接受腔内治疗的 100 例急性 IFVT 患者, 其中 FTTP 组 38 例, PMT 组 62 例。主要研究终点为术中即刻血栓清除率, 技术成功定义为髂股静脉血栓清除率 $\geq 50\%$ 。次要终点包括辅助导管接触性溶栓 (CDT) 或大腔导管吸栓的使用率、术中血栓脱落情况以及术后 30 d 血栓复发率和髂股静脉通畅率。

结果: 两组患者在年龄、患肢、病程及恶性肿瘤史等基线特征方面差异无统计学意义 (均 $P > 0.05$)。FTTP 组术中即刻技术成功率明显高于 PMT 组 [100.0% (38/38) vs. 82.3% (51/62), $P = 0.006$]。FTTP 组无患者需行辅助 CDT, 而 PMT 组有 8 例患者接受 CDT 治疗, 差异有统计学意义 ($P = 0.023$)。两组均未发生术中影像学可见的血栓脱落。术后 30 d 随访显示, 两组血栓复发率及髂股静脉通畅率差异均无统计学意义 (均 $P > 0.05$)。

结论: 与传统 PMT 相比, FTTP 可显著提高急性 IFVT 术中即刻血栓清除效率, 减少辅助 CDT 的使用, 而未增加术中血栓脱落及术后早期复发风险, 具有良好的有效性与安全性。

关键词

静脉血栓形成; 髂静脉; 股静脉; 机械溶栓; 增效溶栓流程

中图分类号: R654.3

Fast-track thrombolysis protocol vs. percutaneous mechanical thrombectomy for acute iliofemoral deep vein thrombosis: a retrospective cohort study

YANG Wenxin, PENG Zhaoxi, PENG Zhiyou, LU Xinwu, YE Kaichuang

(Department of Vascular Surgery, Shanghai Ninth People's Hospital, Shanghai Jiao Tong University School of Medicine, Shanghai 200011, China)

基金项目: 上海交通大学医学院附属第九人民医院横向课题基金资助项目 (JYHX2021023)。

收稿日期: 2025-11-04; **修订日期:** 2025-12-23。

作者简介: 杨文心, 上海交通大学医学院附属第九人民医院硕士研究生, 主要从事外周血管疾病方面的研究。

通信作者: 叶开创, Email: yekaichuang@sjtu.edu.cn

Abstract

Background and Aims: Improving intraoperative thrombus clearance is critical for reducing the risk of post-thrombotic syndrome (PTS) in patients with acute iliofemoral deep vein thrombosis (IFVT). The fast-track thrombolysis protocol (FTTP), which incorporates balloon-mediated thrombus fragmentation into conventional percutaneous mechanical thrombectomy (PMT), may enhance thrombus removal efficiency. However, comparative evidence between FTTP and standard PMT remains limited. This study aimed to compare the efficacy and safety of FTTP versus conventional PMT in the treatment of acute IFVT.

Methods: A retrospective cohort analysis was conducted on 100 consecutive patients with acute IFVT who underwent endovascular treatment between May 2022 and December 2024. Among them, 38 patients received FTTP and 62 received conventional PMT. The primary endpoint was the immediate intraoperative thrombus clearance rate, with technical success defined as $\geq 50\%$ thrombus removal in the iliofemoral vein segment. Secondary endpoints included the use of adjunctive catheter-directed thrombolysis (CDT) or large-bore catheter aspiration, intraoperative thrombus embolization, and 30-day postoperative thrombus recurrence and iliofemoral vein patency.

Results: Baseline characteristics, including age, affected limb, symptom duration, and history of malignancy, were comparable between the two groups (all $P > 0.05$). The immediate technical success rate was significantly higher in the FTTP group than in the PMT group [100.0% (38/38) vs. 82.3% (51/62), $P = 0.006$]. No patients in the FTTP group required adjunctive CDT, whereas 8 patients in the PMT group did ($P = 0.023$). No intraoperative thrombus embolization occurred in either group. At 30-day follow-up, thrombus recurrence rates and iliofemoral vein patency were similar between the two groups (both $P > 0.05$).

Conclusion: FTTP significantly improves immediate thrombus clearance in patients with acute IFVT and reduces the need for adjunctive CDT without increasing the risk of intraoperative embolization or early postoperative recurrence, demonstrating favorable efficacy and safety.

Key words

Venous Thrombosis; Iliac Vein; Femoral Vein; Mechanical Thrombolysis; Fast-Track Thrombolysis Protocol

CLC number: R654.3

经皮机械血栓清除术 (percutaneous mechanical thrombectomy, PMT) 已成为治疗急性髂股静脉血栓形成 (iliofemoral deep vein thrombosis, IFVT) 患者的重要措施^[1]。PMT通过机械方式破碎并清除血栓,同时辅以溶栓药物的局部喷洒,旨在快速实现血栓清除和静脉血流复通。该疗法不仅能迅速缓解临床症状,还能有效降低中远期血栓形成后综合征 (post-thrombotic syndrome, PTS) 的发生风险^[2-4]。然而,临床实践表明,PMT在处理直径较大的静脉血栓、亚急性血栓和机化粘连的血栓时,单次操作的血栓清除效率往往不尽如人意,血栓残留率较高,常需联合导管接触性溶栓 (catheter-directed thrombolysis, CDT) 进行长时间药物灌注或大腔导管吸栓等其他辅助操作来弥补其不足^[1]。这不仅延长了手术时间,增加了患者的放射线暴露

和住院成本,并因为额外的CDT操作而增加了出血的风险^[5-6]。

为了克服传统PMT或PMT+CDT方案的局限性,一种优化的手术流程—增效溶栓流程 (fast-track thrombolysis protocol, FTTP) 应运而生。该流程并非单一技术,而是一种整合多种技术的序贯治疗策略。它在传统PMT进行初始血栓减容的基础上,创新性地整合了术中局部小剂量溶栓药物灌注、大直径球囊导管碎栓成形等一系列步骤^[7]。其核心机制在于,通过球囊的机械性扩张,不仅能够通过挤压,直接碎裂大块血栓,还能直接破坏血栓内部的纤维蛋白网状结构^[8],极大地增加了血栓与药物的接触表面积^[9],使得局部灌注的溶栓药物更加充分地渗透和裂解血栓碎片,理论上形成了“机械减容+药物增效”的协同作用,有望显

著提高单次手术的血栓清除效率,实现快速、彻底的静脉再通。

尽管FTTP流程在理论上有明显优势,但现有报道均为单臂研究,缺乏与现行标准治疗方案(如传统PMT)的对照比较。本研究旨在通过回顾性队列分析,比较FTTP与传统PMT在治疗IFVT中的有效性和安全性。

1 资料与方法

1.1 研究对象与分组

本研究为单中心回顾性队列研究。连续纳入2022年5月—2024年12月于上海交通大学医学院附属第九人民医院血管外科诊断为IFVT并接受传统PMT或FTTP治疗的共100例患者。纳入标准:(1)经彩色多普勒超声或CT静脉成像确诊为IFVT;(2)首次接受腔内治疗的患者。排除标准:(1)合并抗凝禁忌证;(2)合并严重肝肾功能不全、活动性出血或高出血风险患者;(3)合并恶性肿瘤晚期或预期寿命<1年者;(4)既往有同侧下肢深静脉血栓形成或髂静脉支架植入病史。

根据患者接受的手术方式,将其分为FTTP组(依照FTTP标准治疗方式接受手术)和传统PMT组(接受常规的8 F AngioJet机械性血栓清除术)。两组患者都可以根据血栓清除效果选择CDT或大腔导管吸栓等提高血栓清除效率的措施。所有手术均由同科室经验丰富的血管外科主任医师完成,以确保手术操作的一致性。

本研究基于前瞻性收集的数据进行了一项回顾性分析,伦理经上海交通大学医学院附属第九人民医院伦理委员会审核通过并批准(伦理号:SH9H-2021-T423-1),所有患者均于术前签署知情同意书。

1.2 手术流程

(1)麻醉与准备:所有病例均在局部麻醉下完成,经对侧股静脉穿刺置管完成下腔静脉滤器的置入。(2)穿刺与造影:使用实时造影或超声引导下穿刺患侧腘静脉,置入6 F导管鞘,鞘内造影明确血栓累及范围(图1A);若血栓累及患侧腘静脉,可以选择小腿深静脉或对侧股静脉入路清除血栓。(3)通过病变:选择单弯导管和加硬泥鳅导丝通过病变,导丝导管通过病变进入下腔静脉后导管内造影明确真腔。此时鞘内推注80 IU/kg肝素

行全身肝素化。(4)血栓清除(减容):交换9 F导管鞘,首先使用8 F的AngioJet抽吸导管行血栓清除术1遍并造影(图1B-C),然后调整至喷药模式,根据血栓残存位置和范围喷注尿激酶。(5)溶栓药物灌注与球囊碎栓:PMT组患者此时选择直径与靶血管直径相匹配的普通球囊对血栓进行机械性碎栓(图1D)。尿激酶在血栓内留置30 min以发挥作用。FTTP组患者在喷药后不使用球囊裂解血栓,同样等待30 min。(6)再次血栓清除与评估:再次使用AngioJet导管进行血栓清除并造影评估血栓清除程度(图1E);血栓抽吸次数根据血栓清除情况决定,抽吸时间不超过最长时间限制,并再次评估血栓清除率。(7)对于髂股静脉血栓清除率 $\geq 50\%$ 的患者,评估残余血栓是否可被支架覆盖,决定是否进行大腔导管抽吸;若血栓清除率仍 $< 50\%$ 则留置溶栓导管行CDT治疗。(8)同期处理髂静脉狭窄(造成血流瘀滞、管腔狭窄度超过50%和盆腔侧支形成等均为球囊扩张和支架植入指征),包括髂静脉狭窄段的球囊扩张术和支架植入术。(9)术后最终造影:术后自导管鞘内推注造影剂完成整个下肢静脉的造影(图1F)。

1.3 术后随访

所有患者术后均给予口服利伐沙班抗凝治疗,前3周15 mg 2次/d,3周后20 mg 1次/d,至少6个月,并根据患者深静脉血栓形成发生诱因以及有无植入支架调整抗凝时间。术后1个月入院回收下腔静脉滤器并行术肢深静脉造影明确血栓复发和髂股静脉通畅情况。患者于术后第1年接受每3个月1次的随访,之后改为每6个月1次,每次随访均包含下肢体格检查与深静脉彩超。

1.4 观察指标及其定义

本研究的主要研究终点为术中即刻血栓清除率。其衡量标准是:在引入任何辅助血栓清除操作之前,采用改良的Miller评分系统对血栓清除率进行分级(I级: $< 50\%$; II级:50%~99%; III级:100%)^[10]。将技术成功定义为:髂股静脉段血栓清除率 $\geq 50\%$ (II级+III级)。次要研究终点包括:(1)术中辅助操作率:统计两组患者在PMT或FTTP术后,对于血栓清除不理想者,需额外行辅助治疗(大腔导管抽吸或CDT)的病例比例;(2)安全性终点:术后下腔静脉和肺动脉造影评估有无影像学可见的血栓脱落,术后30 d回收滤器时行患侧下肢深静脉造影评估髂股静脉的通畅率。术后

30 d内有患肢急性IFVT的临床症状或影像学检查发现患侧肢体血栓形成称之为复发；髂股静脉通

畅定义为髂股静脉残余狭窄<50%（有或无支架）且无影像学血栓形成的证据。

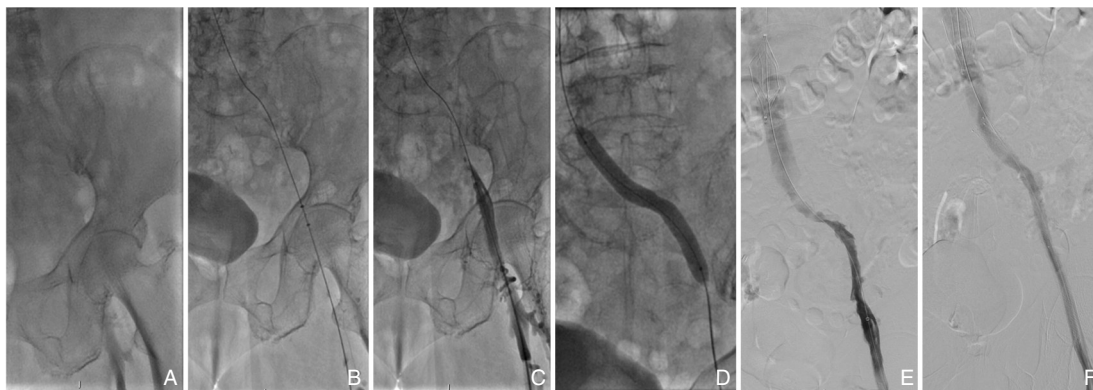


图1 FTTP治疗急性IFVT的典型术中影像 A: 血栓治疗前造影图像,提示左侧IFVT,侧支形成较少;B: AngioJet导管行血栓清除术;C: AngioJet首次血栓清除术后,仍有较多血栓残留,特别是髂外静脉和股总静脉局部;D: 选择AngioJet喷药模式,血栓部位喷注150 000 IU尿激酶后行球囊扩张完成机械性碎栓;E: AngioJet行第二次血栓清除后的造影图像,显示左侧髂股静脉血栓形成几乎完全清除,残余局部静脉狭窄;F: 髂股静脉植入支架并球囊后扩张后最终造影,显示左侧髂股静脉通畅

Figure 1 Representative intraoperative images of FTTP treatment for acute IFVT A: Preoperative venography showing left iliofemoral vein thrombosis with limited collateral circulation; B: Thrombus removal using an AngioJet catheter; C: Residual thrombus after the first thrombectomy, mainly in the external iliac and common femoral veins; D: Local spray thrombolysis with 150 000 IU of urokinase followed by balloon-mediated thrombus fragmentation; E: Venography after the second thrombectomy showing near-complete thrombus clearance; F: Final venography after iliac vein stent implantation and balloon post-dilation demonstrating restored venous patency

1.5 统计学处理

用SPSS 27.0统计软件进行统计学分析。计量资料以均数±标准差($\bar{x} \pm s$)表示,组间比较采用独立样本 t 检验;计数资料采用例数(百分比)[n (%)]表示。分类变量的组间比较采用 χ^2 检验,当超过20%单元格的理论频数<5时,使用Fisher精确检验进行校正。 $P < 0.05$ 为差异有统计学意义。

2 结果

2.1 患者基线特征

100例急性IFVT患者的年龄25~88岁,平均

62.03±15.28岁;其中男性56例(56.0%);左下肢为多见,约70%患者发病于左下肢。病程0.5~60 d,平均10.0 d;近一半患者诱因不确定,明确的诱因主要有恶性肿瘤史和一过性危险因素(3个月内发生的外伤、手术、妊娠、感染以及介入操作史等)。FTTP组患者38例,PMT组患者62例,两组患者在年龄、靶肢体、病程、恶性肿瘤史等方面差异均无统计学意义(均 $P > 0.05$),但性别($P = 0.003$)和一过性危险因素($P = 0.024$)方面的差异有统计学意义(表1)。

表1 FTTP组与PMT组患者的基线特征比较

Table 1 Baseline characteristics of patients in the FTTP and PMT groups

资料	FTTP组($n=38$)	PMT组($n=62$)	χ^2/t	P
年龄(岁, $\bar{x} \pm s$)	63.1±12.5	61.4±16.9	0.562	0.575
男性[n (%)]	14(36.8)	42(67.7)	9.129	0.003
左侧患肢[n (%)]	28(73.7)	41(66.1)	0.629	0.428
病程(d, $\bar{x} \pm s$)	8.9±11.8	10.7±12.5	0.716	0.476
一过性危险因素[n (%)]	4(10.5)	19(30.6)	5.111	0.024
恶性肿瘤史[n (%)]	7(18.4)	6(9.7)	—	0.232 ¹⁾

注:1)采用Fisher精确概率检验

Note: 1) Using Fisher's exact test

2.2 主要有效性研究终点与次要研究终点

经FTTP治疗的患者中有38例(38/38)实现了 $\geq 50\%$ 的术中即刻血栓清除率,技术成功率100.0%,经传统PMT治疗的患者中有51例(51/62)实现了 $\geq 50\%$ 的术中即刻血栓清除率,技术成功率82.3%,差异有统计学意义($P=0.006$)。两组所有患者术后最终均获得髂股静脉通畅,并且血栓清除率 $\geq 50\%$ 。在辅助治疗的应用上,FTTP组仅6例患者需行大腔导管抽吸,且无患者接受CDT治疗;而PMT组则有15例需大腔导管抽吸,其中8例因血栓清除率仍 $< 50\%$ 而进一步接受了CDT治疗,FTTP组术中需要CDT治疗的患者比例明显低于PMT组($P=0.023$)。FTTP组和PMT组分别有18例(47.4%)和22例(35.5%)的髂股静脉需要植入支架,支架植入率组间比较差异无统计学意义($P=0.239$)。术后下腔静脉及肺动脉造影证实,两组均未发生影像学证据的术中血栓脱落。术后30d回收滤器时,患侧髂股静脉造影结果显示:两组患者的髂股静脉通畅率(FTTP组:86.8% vs. PMT组:83.9%)以及血栓形成复发率(FTTP组:7.9% vs. PMT组:8.1%)差异均无统计学意义(均 $P>0.05$) (表2)。

表2 两组患者研究终点比较[n(%)]

Table 2 Comparison of primary and secondary study endpoints between the two groups [n(%)]

资料	FTTP组 (n=38)	PMT组 (n=62)	χ^2	P
技术成功率	38(100.0)	51(82.3)	—	0.006 ¹⁾
术中即刻血栓清除率				0.005 ¹⁾
I级(<50%)	0(0.0)	11(17.7)	—	0.006 ¹⁾
II级(50%~99%)	11(28.9)	9(14.5)	0.520	0.471
III级(100%)	27(71.1)	42(67.7)	0.121	0.728
术中辅助操作率	6(15.8)	15(24.2)	1.003	0.317
大腔导管	6(15.8)	15(24.2)	1.003	0.317
CDT	0(0.0)	8(12.9)	—	0.023 ¹⁾
需要植入支架	18(47.4)	22(35.5)	1.387	0.239
术后30d髂股静脉通畅	33(86.8)	52(83.9)	0.163	0.686
术后30d血栓复发	3(7.9)	5(8.1)	—	1.000 ¹⁾

注:1)采用Fisher精确概率检验

Note: 1) Using Fisher's exact test

3 讨论

本研究通过对100例患者的回顾性队列研究分析,发现与传统PMT的单纯血栓清除术相比,

FTTP,即联合传统PMT和球囊扩张碎栓溶栓的操作流程,能显著提高术中血栓的清除效率,极大提升了技术成功率,因而降低术中辅助CDT的需求,且未增加术中血栓脱落和术后30d内血栓复发的风险。

及时清除血栓是降低IFVT患者发生PTS的关键^[11]。股静脉切开取栓和系统性溶栓等传统血栓清除方法,由于存在创伤大、易损伤瓣膜、高出血风险及溶栓效率低等问题,现已被临床摒弃,仅用于个别特殊病例^[12-13]。CDT是血栓清除治疗的重要转变,是从开放性手术向腔内治疗的一大进步,但因为其溶栓时间较长,溶栓药物使用剂量较多,不仅在治疗期间限制了患者的活动,且具有较高的出血风险,因此适用的患者群仍然较小^[14-15]。最近10余年,PMT实现了静脉血栓治疗的革命性转变,其标志是以AngioJet为代表的器械能够通过物理方式清除血栓,并显著减少溶栓药物的使用剂量和溶栓时间^[16-17]。这一优势使其在临床上得以广泛应用^[18-19]。AngioJet对急性期血栓效果极佳,可以快速清除血栓,并配合喷药模式进一步提高血栓的清除效率^[20]。然而,对于管腔直径较大的血栓、混合性血栓、亚急性血栓以及附壁血栓等,往往效果欠理想而需要联合其他措施^[21-22]。而且在临床实践中,血栓的新旧程度与发病时间并不完全一致^[23]。许多在2周内出现症状的血栓实际上已相当陈旧,导致单纯的机械取栓效果不佳^[24]。这也解释了为何本研究中,有近25%的PMT患者需要联合CDT或采用大腔导管吸栓来补充治疗。

对于PMT治疗后血栓清除欠佳者,有学者探索在PMT基础上通过球囊扩张来裂解血栓来增加血栓与溶栓药物的结合,试图进一步提高血栓的清除效率,即FTTP^[7]。FTTP技术的关键创新在于在PMT标准流程中增加了主动性“球囊碎栓”这一步骤。其优势机制在于通过球囊扩张对血栓进行物理性挤压,不仅能机械性碎裂大块血栓和附壁血栓,更能破坏纤维蛋白网络结构,使嵌顿其中的红细胞和凝血物质充分暴露,从而极大地增加了后续溶栓药物的作用面积,产生协同增效作用。这种高效、彻底的一站式清除,使得单次操作即可实现满意的静脉再通,减少了对额外CDT治疗的依赖。这不仅减少了CDT的使用,缩短了住院时间,降低了医疗成本,也因缩短了溶栓时间和

减少了溶栓药物剂量而降低了出血风险^[6]。除了球囊扩张碎栓促进血栓溶解的方法以外,也有学者试图使用类似碎栓的方法,如猪尾巴导管在血栓内旋转^[25]。但该技术存在明显局限性:一方面,其碎栓效率不高;另一方面,导管的反复旋转操作带来了断裂风险。因此,该方法在临床实践中应用范围十分有限^[26]。

本研究结果表明,FTTP技术能显著提高手术的技术成功率,其核心优势在于大幅减少了术中血栓清除率 $<50\%$ (即残余血栓负荷 $\geq 50\%$)的患者比例。这一进步具有重要的临床意义。尽管血栓完全清除是术者期望达到的最佳治疗结果,但多项研究^[11,27]已证实,术后残余血栓负荷 $\geq 50\%$ 是导致术后30 d髂股静脉通畅率下降及PTS发生率升高的独立危险因素。因此,在现有手术流程中,术者通常需通过应用各种血栓清除手段(如CDT),将残余血栓负荷降至 50% 以下后方可结束手术^[28]。而FTTP技术通过实现更彻底、更高效的初期血栓清除,提升了即刻手术效果,有望通过降低PTS风险来显著改善患者的长期预后与生活质量,展现了其相较于传统方法的显著优越性。

使用FTTP技术的核心顾虑是球囊扩张后可能发生血栓脱落。因此,本研究中所有患者术后均立即接受了下腔静脉及肺动脉造影,以有效识别具有影像学改变的血栓栓塞。所有患者并未发生影像学可见的血栓脱落。其原因在于,静脉血流速度缓慢,血栓栓子不易随血流移位,尤其在髂静脉存在狭窄时,这一效应更为明显^[29]。另一项顾虑是球囊扩张对静脉壁的损伤可能造成血栓复发^[30]。然而,多项采用球囊辅助血栓清除的研究^[31-32]未观察到血栓复发或PTS的显著增加。本研究结果同样显示术后30 d血栓复发率与传统PMT方法无显著差异,提示FTTP在追求增效溶栓的同时,并未牺牲早期安全性。究其原因,一方面,更彻底的血栓清除可能减少了血栓残留这一核心复发的诱因,另一方面,术后标准化抗凝方案也提供了预防血栓复发的保障^[33]。这显著增强了笔者对FTTP技术安全性的信心。

FTTP不仅是一项技术组合,更代表了一种治疗理念的更新,为处理高负荷髂股静脉血栓提供了更优的“一站式”解决方案。相较于既往多为单臂设计的可行性报道,本研究通过队列研究,明确了FTTP相对于传统PMT方法的优越性。本研

究作为一项初步探索,其积极结果为未来开展设计更严谨、证据等级更高的前瞻性随机对照试验(randomized control trial, RCT)奠定了坚实基础。

本研究存在以下局限性。首先,本研究为一项回顾性队列研究,其样本量基于前瞻性研究设计而非针对本队列研究专门估算,因此两组病例数量无法1:1配对,相关结果仍需在更大样本量的研究中进一步验证。其次,患者的术式分组基于术者习惯(非随机化),具有明显的选择性偏倚;而在数据分析中,两组患者基线数据中的性别和一过性危险因素表现出组间差异。既往研究^[34]表明,存在明确一过性诱因的急性静脉血栓栓塞患者,其血栓新鲜度较高、纤维蛋白结构相对疏松,病理上更有利于机械碎栓和局部溶栓。在本研究中,PMT组30.6%患者具有一过性危险因素,远高于FTTP组的10.5%,尽管PMT组在理论上具有更有利的血栓特征,其疗效并未优于FTTP组,间接支持FTTP流程在血栓清除效率方面可能具有一定优势。另外,虽然本研究中两组间性别组成存在差异,但在既往研究^[35]中发现,性别差异不会对术中溶栓效果产生影响。尽管本研究未采用倾向评分匹配等方法对基线差异进行校正,FTTP组在术中即刻血栓清除效率方面仍显示出一致优势,提示该流程在真实世界临床实践中具有较为稳健的疗效表现。此外,本研究重点关注FTTP与PMT对术中即刻血栓清除率的影响,并未系统评估中远期结局(如PTS发生率)。研究^[36]提示,术后残余血栓负荷与PTS发生风险密切相关。而FTTP在理论上能实现更高效的血栓清除,因此推测该技术有望降低远期PTS的发生风险。但未来仍需在更大样本量的前瞻性研究中延长随访时间,系统评估FTTP对PTS发生率、静脉通畅率等中远期结局的影响,以进一步明确其长期临床获益。

总之,FTTP可以显著提高IFVT腔内治疗中的血栓清除效率,同时,不仅未增加术中血栓脱落和术后30 d内血栓复发的风险,而且能降低术中辅助大腔导管吸栓或CDT的额外使用。未来仍需开展样本量更大、设计更规范、随访时间更长的多中心前瞻性RCT,以进一步验证FTTP在改善中远期静脉通畅率和降低PTS发生风险方面的长期临床获益。

作者贡献声明:杨文心负责研究设计、实施、数据

统计和文章撰写;彭昭熙、彭智猷负责数据收集整理、文章撰写和修改;陆信武、叶开创负责研究的设计、实施、质控和文章的修改。

利益冲突:所有作者均声明不存在利益冲突。

参考文献

- [1] Wang W, Sun R, Chen Y, et al. Meta-analysis and systematic review of percutaneous mechanical thrombectomy for lower extremity deep vein thrombosis[J]. *J Vasc Surg Venous Lymphatic Disord*, 2018, 6(6):788–800. doi:10.1016/j.jvsv.2018.08.002.
- [2] Goktay AY, Senturk C. Endovascular treatment of thrombosis and embolism[J]. *Adv Exp Med Biol*, 2017, 906:195–213. doi:10.1007/5584_2016_116.
- [3] Wong PC, Chan YC, Law Y, et al. Percutaneous mechanical thrombectomy in the treatment of acute iliofemoral deep vein thrombosis: a systematic review[J]. *Hong Kong Med J*, 2019, 25(1): 48–57. doi:10.12809/hkmj187491.
- [4] Liu D, Wang S, Yang Y, et al. The long-term prognosis of endovascular thrombectomy in patients with acute left iliofemoral vein thrombosis combined with left iliac vein compression[J]. *Ann Vasc Surg*, 2025, 110:373–384. doi:10.1016/j.avsg.2024.09.056.
- [5] Yin SW, Guo LW, Bian L, et al. Evaluation of percutaneous mechanical thrombectomy via the AngioJet system combined with catheter-directed thrombolysis for the treatment of symptomatic lower extremity deep venous thrombosis[J]. *Ann Vasc Surg*, 2020, 65:66–71. doi:10.1016/j.avsg.2019.11.014.
- [6] Li W, Zaid Al-Kaylani A, Zeebregts C, et al. Effectiveness and safety of catheter-directed thrombolysis in conjunction with percutaneous mechanical thrombectomy for acute iliofemoral deep vein thrombosis: a meta-analysis[J]. *J Vasc Surg Venous Lymphatic Disord*, 2023, 11(4):843–853. doi:10.1016/j.jvsv.2023.01.010.
- [7] Ascher E, Chait J, Pavalonis A, et al. Fast-track thrombolysis protocol: a single-session approach for acute iliofemoral deep venous thrombosis[J]. *J Vasc Surg Venous Lymphatic Disord*, 2019, 7(6):773–780. doi:10.1016/j.jvsv.2019.06.018.
- [8] Undas A, Ariens RA. Fibrin clot structure and function: a role in the pathophysiology of arterial and venous thromboembolic diseases[J]. *Arterioscler Thromb Vasc Biol*, 2011, 31(12):e88–e99. doi:10.1161/atvbaha.111.230631.
- [9] Vedantham S, Goldhaber SZ, Julian JA, et al. Pharmacomechanical catheter-directed thrombolysis for deep-vein thrombosis[J]. *N Engl J Med*, 2017, 377(23):2240–2252. doi:10.1056/nejmoa1615066.
- [10] Mewissen MW, Seabrook GR, Meissner MH, et al. Catheter-directed thrombolysis for lower extremity deep venous thrombosis: report of a national multicenter registry[J]. *Radiology*, 1999, 211(1): 39–49. doi:10.1148/radiology.211.1.r99ap4739.
- [11] Plotnik AN, Haber Z, Kee S. Early thrombus removal for acute lower extremity deep vein thrombosis: update on inclusion, technical aspects, and postprocedural management[J]. *CardioVascular Interv Radiol*, 2024, 47(12): 1595–1604. doi: 10.1007/s00270-024-03898-4.
- [12] Comerota AJ. The current role of operative venous thrombectomy in deep vein thrombosis[J]. *Semin Vasc Surg*, 2012, 25(1): 2–12. doi:10.1053/j.semvascsurg.2012.02.004.
- [13] Kim IS, Jo WM. The role of pharmacomechanical endovascular intervention for iliofemoral vein thrombosis compared to conventional anticoagulation therapy[J]. *J Korean Med Sci*, 2017, 32(1):47. doi:10.3346/jkms.2017.32.1.47.
- [14] Goldhaber SZ, Magnuson EA, Chinnakondepalli KM, et al. Catheter-directed thrombolysis for deep vein thrombosis: 2021 update[J]. *Vasc Med*, 2021, 26(6): 662–669. doi: 10.1177/1358863x211042930.
- [15] Schlager O, Campello E, Madaric J, et al. 2025 ESVM Guidelines on interventional treatment of venous thromboembolism[J]. *Vasa*, 2025, 54(6):365–381. doi:10.1024/0301-1526/a001211.
- [16] 邱海军, 万圣云, 潘力生, 等. AngioJet吸栓联合髂静脉支架治疗下肢深静脉血栓合并髂静脉压迫的疗效[J]. *中国普通外科杂志*, 2024, 33(12): 2023–2029. doi: 10.7659/j.issn.1005-6947.2024.12.010.
- [17] 李观强, 孙元, 张静波, 等. AngioJet机械吸栓与置管溶栓治疗下肢深静脉血栓的成本效益分析[J]. *中国普通外科杂志*, 2023, 32(6):859–866. doi:10.7659/j.issn.1005-6947.2023.06.007.
- [18] Berencsi A, Dósa E, Nemes B, et al. Endovascular treatment of acute iliofemoral deep venous thrombosis - our results with catheter-directed thrombolysis and AngioJet[J]. *Magy Seb*, 2017, 70(1):24–31. doi: 10.1556/1046.70.2017.1.4.
- [19] Xue J, Yin P, He J, et al. The effect of AngioJet thrombectomy combined with catheter-directed thrombolysis in acute deep vein thrombosis of the lower extremities[J]. *Medicine (Baltimore)*, 2025, 104(18):e41982. doi:10.1097/md.00000000000041982.

- [20] Siciliano F, Ronconi E, Rossi T, et al. Endovascular treatment of lower limb acute DVT: current trends and future directions[J]. CVIR Endovasc, 2024, 7(1):82. doi:10.1186/s42155-024-00495-x.
- [21] Shah KJ, Roy TL. Catheter-directed interventions for the treatment of lower extremity deep vein thrombosis[J]. Life (Basel), 2022, 12(12):1984. doi: 10.3390/life12121984.
- [22] Liu Z, Fu G, Gong M, et al. AngioJet rheolytic thrombectomy to treat inferior vena Cava Filter-related thrombosis: efficacy and safety compared with large-lumen catheter suction[J]. Front Cardiovasc Med, 2022, 9:837455. doi:10.3389/fcvm.2022.837455.
- [23] Jolugbo P, RASariens. Thrombus composition and efficacy of thrombolysis and thrombectomy in acute ischemic stroke[J]. Stroke, 2021, 52(3):1131-1142. doi:10.1161/strokeaha.120.032810.
- [24] Budak AB, Gunertem OE, Ozisik K, et al. Pharmacomechanical catheter-directed thrombolysis for acute iliofemoral deep vein thrombosis in a large study population[J]. J Vasc Surg Venous Lymphatic Disord, 2022, 10(4): 818-825. doi: 10.1016/j.jvsv.2021.11.005.
- [25] Zheng X, Xue M, Zhou Y, et al. Effectiveness of pigtail catheter crushing combined with AngioJet mechanical aspiration for treatment of acute left iliofemoral vein thrombosis[J]. Asian J Surg, 2022, 45(1):226-231. doi:10.1016/j.asjsur.2021.05.003.
- [26] Tannu M, Jones WS, Swaminathan RV, et al. Femoropopliteal endovascular intervention: a review of the current landscape[J]. Circ Cardiovasc Interv, 2025, 18(5): e014024. doi: 10.1161/circinterventions.124.014024.
- [27] Avgerinos ED, Saadeddin Z, Abou Ali AN, et al. Outcomes and predictors of failure of iliac vein stenting after catheter-directed thrombolysis for acute iliofemoral thrombosis[J]. J Vasc Surg Venous Lymphatic Disord, 2019, 7(2): 153-161. doi: 10.1016/j.jvsv.2018.08.014.
- [28] Ye K, Qin J, Yin M, et al. Outcomes of pharmacomechanical catheter-directed thrombolysis for acute and subacute inferior vena Cava Thrombosis: a retrospective evaluation in a single institution[J]. Eur J Vasc Endovasc Surg, 2017, 54(4):504-512. doi: 10.1016/j.ejvs.2017.06.025.
- [29] Rodrigues LDS, Bertanha M, El Dib R, et al. Association between deep vein thrombosis and stent patency in symptomatic iliac vein compression syndrome: Systematic review and meta-analysis[J]. J Vasc Surg Venous Lymphatic Disord, 2021, 9(1): 275-284. doi: 10.1016/j.jvsv.2020.08.022.
- [30] Tang C, Wang Y, Lei D, et al. Standardization of a well-controlled in vivo mouse model of thrombus formation induced by mechanical injury[J]. Thromb Res, 2016, 141: 49-57. doi: 10.1016/j.thromres.2016.02.032.
- [31] Li Z, Yang C, Fan B, et al. Balloon-assisted catheter-directed thrombolysis: a novel approach for acute deep vein thrombosis in the lower extremities[J]. J Interv Med, 2020, 3(1): 37-40. doi: 10.1016/j.jimed.2020.01.005.
- [32] Gumus F, Arslanturk O. The effect of balloon-assisted pharmacomechanical catheter-directed thrombolysis on the patency and post-thrombotic syndrome in patients with acute iliofemoral deep vein thrombosis: is it really necessary or not? [J]. Ann Vasc Surg, 2022, 87:502-507. doi:10.1016/j.avsg.2022.05.033.
- [33] Büller HR, Prins MH, Lensin AW, et al. Oral rivaroxaban for the treatment of symptomatic pulmonary embolism[J]. N Engl J Med, 2012, 366(14):1287-1297. doi:10.1056/nejmoa1113572.
- [34] Stein-Merlob AF, Kessinger CW, Erdem SS, et al. Blood accessibility to fibrin in venous thrombosis is thrombus age-dependent and predicts fibrinolytic efficacy: an in vivo fibrin molecular imaging study[J]. Theranostics, 2015, 5(12): 1317-1327. doi:10.7150/thno.12494.
- [35] Gong M, Qian C, He X, et al. Predictors of early resistance to catheter-directed thrombolysis in patients with proximal deep vein thrombosis[J]. Eur J Radiol, 2025, 192: 112370. doi: 10.1016/j.ejrad.2025.112370.
- [36] Mukhopadhyay S, Johnson TA, Duru N, et al. Fibrinolysis and inflammation in venous thrombus resolution[J]. Front Immunol, 2019, 10:1348. doi:10.3389/fimmu.2019.01348.

(本文编辑 姜晖)

本文引用格式: 杨文心, 彭昭熙, 彭智猷, 等. 增效溶栓流程与经皮机械血栓清除术治疗急性髂股静脉血栓形成的回顾性队列研究[J]. 中国普通外科杂志, 2025, 34(12):2627-2634. doi: 10.7659/j.issn.1005-6947.250616

Cite this article as: Yang WX, Peng ZX, Peng ZY, et al. Fast-track thrombolysis protocol vs. percutaneous mechanical thrombectomy for acute iliofemoral deep vein thrombosis: a retrospective cohort study[J]. Chin J Gen Surg, 2025, 34(12): 2627-2634. doi: 10.7659/j.issn.1005-6947.250616