



doi:10.7659/j.issn.1005-6947.2021.07.006
http://dx.doi.org/10.7659/j.issn.1005-6947.2021.07.006
Chinese Journal of General Surgery, 2021, 30(7):798-804.

· 专题研究 ·

Glisson 蒂鞘外与鞘内法在腹腔镜解剖性右肝后叶切除的对比研究

夏果毅¹, 刘苏来¹, 宋颖辉¹, 谭志国¹, 郑核², 彭创¹

(1. 湖南省人民医院/湖南师范大学附属第一医院 肝胆外科, 湖南 长沙 410005; 2. 湖南省邵阳市中心医院 肝胆外科, 湖南 邵阳 422000)

摘要

背景与目的: 鞘外解剖法最早由日本学者 Takasaki 率先提出并且用于开腹肝切除, 随着微创理念深入人心, 外科手术逐渐步入微创时代, 肝胆外科医生将鞘外解剖法灵活运用于腹腔镜肝切除术。本研究通过回顾性分析, 比较腹腔镜下鞘外解剖法和鞘内解剖法处理右肝后叶肝蒂在解剖性右肝后叶切除的手术安全性以及近期疗效。

方法: 回顾性分析 2015 年 1 月—2019 年 9 月湖南省人民医院行腹腔镜右肝后叶切除患者 43 例患者临床资料, 其中, 29 例采用鞘外法处理右肝后叶肝蒂 (鞘外组), 14 例采用鞘内法处理右肝后叶肝蒂 (鞘内组), 比较两组手术时间、术中失血量、住院天数、术后并发症、术后第 3 天肝功能指标 (总胆红素, 白蛋白, 丙氨酸氨基转移酶, 天门冬氨酸氨基转移酶) 以及凝血酶原时间。

结果: 两组患者术前资料及疾病构成 (均以原发性肝细胞癌为主) 差异均无统计学意义 (均 $P>0.05$)。鞘外组的平均手术时间明显短于鞘内组 (191.72 min vs. 231.54 min, $P=0.001$), 两组患者术中失血量, 术后第 3 天肝功能指标、凝血酶原时间、住院时间、近期并发症发生率差异均无统计学意义 (均 $P>0.05$)。两组均无围手术期死亡病例。

结论: 鞘外法与鞘内法在腹腔镜解剖性右肝后叶切除应用中安全性相当。但术前应该有充分的影像学资料以及对肝内管道解剖结构和变异情况充分了解。在严格掌握手术适应证, 腹腔镜手术操作熟练的前提下运用鞘外法能缩短手术时间, 提高手术效率。

关键词

肝切除术/方法; 腹腔镜; 解剖

中图分类号: R657.3

A comparative study of extra- versus intra-Glissonian approach in laparoscopic anatomical right posterior lobe resection

XIA Guoyi¹, LIU Sulai¹, SONG Yinghui¹, TAN Zhiguo¹, ZHENG He², PENG Chuang¹

(1. Department of Hepatobiliary Surgery, Hunan Provincial People's Hospital/the First Affiliated Hospital of Hunan Normal University, Changsha 410005, China; 2. Department of Hepatobiliary Surgery, Shaoyang Central Hospital, Shaoyang, Hunan 422000, China)

基金项目: 湖南省自然科学基金资助项目 (2019JJ50320; 2020JJ5610); 湖南省临床医疗技术创新引导基金资助项目 (2020SK50915); 湖南省肝胆胰肠诊疗能力提升基金资助项目 (湘卫[2019]NO.118)。

收稿日期: 2021-01-29; **修订日期:** 2021-06-20。

作者简介: 夏果毅, 湖南省人民医院/湖南师范大学附属第一医院硕士研究生, 主要从事肝胆胰肿瘤方面的研究。

通信作者: 彭创, Email: pengchuangen@163.com

Abstract

Background and Aims: Extra-Glissonian approach was first proposed by Japanese scholar Takasaki and used in open surgery. With the enhancement of the concept of minimal invasiveness, surgery has gradually entered into the minimally invasive era, and hepatobiliary surgeons flexibly applied the extra-Glissonian approach in laparoscopic hepatectomy. This study was conducted to compare the safety and short-term efficacy of laparoscopic extra-Glissonian approach and intra-Glissonian approach in handling the hepatic pedicle of the right posterior lobe during anatomical right posterior lobotomy through a retrospective analysis.

Methods: The clinical data of 43 patients who underwent laparoscopic right posterior lobotomy in Hunan Provincial People's Hospital from January 2015 to September 2019 were retrospectively analyzed. Of the patients, the extra-Glissonian approach was used to deal with the hepatic pedicle of the right posterior lobe in 29 cases (extra-Glissonian group), and the intra-Glissonian approach was used to deal with the hepatic pedicle of the right posterior lobe in 14 cases (intra-Glissonian group). The operative time, intraoperative blood loss, length of hospital stay, postoperative complications, liver function indexes (total bilirubin, albumin, alanine aminotransferase, aspartate aminotransferase) on the third day after surgery and prothrombin time were compared between the two groups.

Results: There were no statistical differences in preoperative data and disease constitution (hepatocellular carcinoma was dominant type in either group) between the two groups of patients (all $P>0.05$). The average operative time in extra-Glissonian group was significantly shorter than that in intra-Glissonian group (191.72 min vs. 231.54 min, $P=0.001$), while other variables that included the intraoperative blood loss, liver function indexes and prothrombin time on the postoperative day 3, length of hospital stay and incidence of complications shortly after surgery showed no statistical differences between the two groups of patients (all $P>0.05$). No perioperative death occurred in both groups.

Conclusion: Extra-Glissonian approach and intra-glissonian approach are equally safe in laparoscopic anatomical right posterior lobectomy. However, there should be sufficient preoperative imaging data and a full understanding of the anatomical structure and variation of the intrahepatic duct. Under the premise of mastery of surgical indications and skilled operation of laparoscopic surgery, the application of the extra-Glissonian approach can shorten the operative time and improve the operation efficiency.

Key words

Hepatectomy/method; Laparoscopes; Dissection

CLC number: R657.3

Takasaki 教授^[1-2]在 1998 年提出 Glisson 蒂鞘外解剖横断法肝切除术理论,按照 Takasaki 教授肝分段法 VI, VII 为肝右段,起初用于开腹肝切除术中。1991 年,Reich 等^[3]报道了第 1 例腹腔镜肝切除术(laparoscopic hepatectomy)的病例,经过 30 年的发展,腹腔镜肝切除从最初的肝部分切除、左肝外叶切除扩展到半肝切除、肝段以及亚段肝切除,其安全性和有效性已经得到广泛认可^[4]。近年来,国内外专家将 Glisson 蒂鞘外解剖横断法灵巧应用于腹腔镜肝切除术中取得了令人满意的效果^[5-6]。但右肝后叶位置深,暴露困难,肝内管道变异较多,切肝平面难以把控,所以在腹腔镜肝切除领域按 DSS-B 分级属于高难度手术^[7],故只能在少数

大型肝胆外科中心才能完成。而如何安全有效的阻断入肝血流则是手术成功的关键步骤^[8]。本研究回顾性分析湖南省人民医院 43 例行腹腔镜右肝后叶切除患者临床资料,探讨鞘外法与鞘内法在腹腔镜解剖性右肝后叶切除术中安全性及近期疗效,现报告如下。

1 资料与方法

1.1 一般资料

分析 2015 年 1 月 1 日—2019 年 9 月 30 日间于湖南省人民医院肝胆外科行腹腔镜右肝后叶切除患者的临床资料,制定纳入以及排除标准,43 例患

者符合研究要求，本组男23例，女20例；年龄39~76岁；术前均完善上腹部CT平扫+增强+血管成像以及上腹部MRI+MRCP，确定病变部位均位于右肝后叶；43例患者均完成全腹腔镜右后叶切除，无中转开腹；术后病理学检查结果显示原发性肝细胞癌33例，其他肝脏良性肿瘤10例（肝血管瘤5例，肝脏局灶结节性增生3例，肝腺瘤2例）。根据肝蒂处理方式将鞘外解剖法分为鞘外组，鞘内解剖法分为鞘内组。

1.2 纳入及排除标准

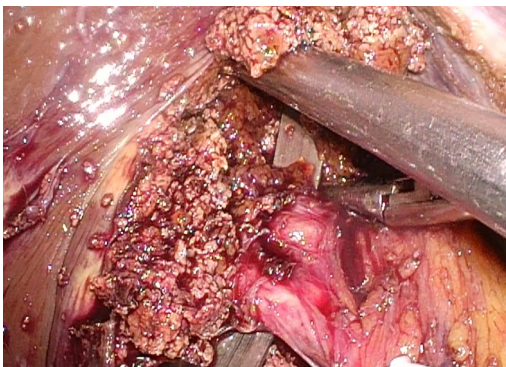
纳入标准：(1) 病变位于 Couinaud 分段 VI, VII 段的原发性肝细胞癌和良性肿瘤；(2) 肿瘤直径 < 10 cm；(3) 肝功能为 Child A 级以上，剩余有效肝功能体积 > 50%；(4) 腹腔镜下解剖性右肝后叶切除；(5) 患者无麻醉以及腹腔镜手术禁忌。排除标准：(1) 除原发性肝细胞癌以外其他类型肝脏恶性肿瘤或转移瘤；(2) 合并胆管结石；(3) 肿瘤侵犯达到或超过右后叶肝蒂根部；(4) 肿瘤侵犯右肝静脉；(5) 合并其他恶性肿瘤；(6) 合并糖尿病，冠心病，肾功能不全，结核、严重肾病或接受支架植入手术需长期口服抗凝、抗痨、或激素类药物治疗者等影响患者康复的慢性疾病；(7) 患有精神疾病；(8) 长期用药、不能配合随访者；(9) 无法耐受气腹；(10) 中转开腹；(11) 资料不完整。

1.3 手术方法

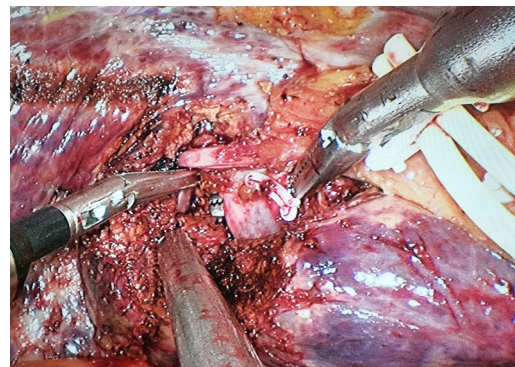
鞘外解剖法处理右后叶 Glisson 蒂（鞘外组）：全麻后，分腿位，头高脚低，左侧倾斜 30°。常规手术区域消毒铺巾。脐上右侧 2 cm 处置入 10 mm Trocar 为观察孔，右腋前线肋缘下穿刺 12 mm Trocar，为主操作孔，5 mm Trocar 于右腋中线肋缘下及肋间隙穿刺作为辅助操作孔。剑突下，左腹

直肌外缘分别穿刺 10 mm Trocar 和 12 mm Trocar 为助手操作孔。直视下根据术中情况调整穿刺孔位置。探查腹腔后常规切除胆囊，预置 Pringle 阻断带，用超声刀沿 Rouvier 沟打开腹侧以及背侧肝背膜，吸引器配合双极电凝钝性推开 Rouvier 沟腹侧和背侧肝实质，显露右后叶 Glisson 鞘，用“金手指”顺着 Glisson 鞘后方将右后叶肝蒂套通，“哈巴狗夹”阻断后观察缺血线证实为右后叶肝蒂，强生切割闭合器离断右后叶肝蒂，沿缺血线绘制预切线，随后游离右肝周围韧带，显露第二肝门，超声刀“翻书法”从足侧向头侧开始断肝，切面大血管以及胆管用 Hem-o-lock 夹夹闭后切断，小血管用超声刀或者 Ligasure 凝断，显露右肝静脉末梢枝，找到右肝静脉主干，向第二肝门推进，结扎右肝静脉属支以及部分肝短静脉，全程显露右肝静脉右后缘，沿途注意有无粗大的右肝后下，后中，后上静脉[断肝过程中中心静脉压维持在 1~3 cmH₂O (1 cmH₂O=0.098 kPa)] (图 1A)。将标本移除装袋，取下腹部适宜切口取出标本袋，冲洗手术创面，留置引流管。固定管道缝合，缝合鞘孔后结束手术。

鞘内解剖法处理右后叶 Glisson 蒂（鞘内组）：体位以及 Trocar 布局同鞘外组，常规切除胆囊，预置 Pringle 阻断带，电凝钩靠近肝十二指肠韧带右缘，向 Rouvier 沟方向打开表面浆膜，循胆囊动脉游离出右肝动脉，解剖出右后动脉用 Hem-o-lock 双重结扎，牵开肝右动脉，显露后方门静脉主干，紧贴门静脉主干向肝内进一步分离就能容易显露门静脉右后支，随后用丝线联合 Hem-o-lock 双重结扎 (图 1B)，肝表面就能出现明显缺血线。断肝过程同鞘外组。



A



B

图1 术中图片 A: 鞘外法解剖右后叶肝蒂; B: 鞘内法解剖右后叶肝蒂

Figure 1 Intraoperative pictures A: Anatomy of the right posterior liver pedicle by extrathecal method; B: Anatomy of the right posterior liver pedicle by intrathecal method

1.4 观察指标

观察两组患者术中失血量,手术时间,术后住院时间,近期并发症(胸腹水、胆瘘、腹腔感染等)发生率,以及术后第3天肝功能指标[总胆红素(TBIL)、白蛋白(ALB)、丙氨酸氨基转移酶(ALT)、天门冬氨酸氨基转移酶(AST),凝血酶原时间(PT)]。

1.5 统计学处理

对所收集的数据采用SPSS 26.0统计数据包进行分析,计量资料以($\bar{x} \pm s$)表示,采用 t 检验;计数资料以例数(百分比)[n (%)]表示,采用 χ^2 检验;双侧 $P < 0.05$ 认为差异有统计学意义。

2 结果

2.1 两组患者一般资料

两组患者的性别、年龄、体质量指数(BMI)、

TBIL、ALB、AST、ALT、PT的差异均无统计学意义(均 $P > 0.05$);两组病理类型均主要以原发性肝细胞癌为主,疾病构成差异无统计学意义($P > 0.05$)(表1)。

2.2 两组患者术中、术后指标比较

鞘外组手术时间短于鞘内组[(191.72 ± 38.11) min vs. (231.54 ± 37.26) min],差异有统计学意义($P < 0.05$),而两组患者术中失血量,术后第3天肝功能指标、PT、住院时间、近期并发症发生率差异均无统计学意义(均 $P > 0.05$)。鞘外组术后出现2例胸腔积液,保守治疗后治愈;3例出现腹腔积液,予以利尿后治愈;1例出现胆瘘,经腹腔引流管引流保守治疗后治愈。鞘内组术后出现1例膈下积液予以B超引导下穿刺引流治愈;1例出现腹腔积液,利尿后治愈;1例出现胆瘘,经腹腔引流管引流保守治疗后治愈。两组未出现死亡病例以及严重并发症(Clavien-Dindo IIIa级以上)(表2)。

表1 两组患者一般资料比较

Table 1 Comparison of general data between two groups

临床资料	鞘外组(n=29)	鞘内组(n=14)	t/χ^2	P
性别[n(%)]				
男	15(51.72)	8(57.14)		
女	14(48.28)	6(42.86)	0.111	0.739
年龄(岁, $\bar{x} \pm s$)	62.56±5.81	59.35±10.86	1.032	0.312
BMI(kg/m ² , $\bar{x} \pm s$)	23.75±2.17	24.35±2.35	-0.573	0.581
TBIL(mmol/L, $\bar{x} \pm s$)	21.60±5.35	20.35±6.25	0.549	0.590
ALB(g/L, $\bar{x} \pm s$)	37.68±4.27	37.17±3.08	0.328	0.749
AST(U/L)	48.43±16.18	46.63±14.80	0.285	0.780
ALT(U/L, $\bar{x} \pm s$)	55.38±17.17	59.75±15.87	-0.739	0.470
PT(s, $\bar{x} \pm s$)	11.85±1.88	11.51±2.09	0.440	0.665
病理类型				
原发性肝细胞癌	23(79.31)	10(71.43)		
肝血管瘤	3(10.34)	2(14.29)	0.035	0.851
肝局灶结节性增生	2(6.90)	1(7.14)		
肝腺瘤	1(3.45)	1(7.14)		

表2 两组患者术中、术后指标比较

Table 2 Comparison of intraoperative and postoperative variables between two groups

指标	鞘外组(n=29)	鞘内组(n=14)	t/χ^2	P
手术时间(min, $\bar{x} \pm s$)	191.72±38.11	231.54±37.26	-3.785	0.001
术中失血量(mL, $\bar{x} \pm s$)	325.56±98.12	314.00±69.38	0.319	0.755
TBIL(mmol/L)	37.08±9.55	29.21±8.27	2.139	0.051
ALB(g/L, $\bar{x} \pm s$)	32.07±2.34	34.17±3.05	-2.015	0.058
AST(U/L, $\bar{x} \pm s$)	79.07±15.53	78.01±17.67	0.163	0.872
ALT(U/L, $\bar{x} \pm s$)	84.97±14.19	88.01±17.34	-0.496	0.626
PT(s, $\bar{x} \pm s$)	12.80±1.80	12.55±2.14	0.325	0.749
住院时间(d, $\bar{x} \pm s$)	11.89±2.75	11.95±3.15	0.625	0.959
并发症[n(%)]	6(20.70)	3(21.43)	0.000	1.000

3 讨论

右肝后叶位置深,视野差,解剖游离较为困难,第二肝门以及右肝静脉根部显露难度较大,断肝平面难以把控,出血难以控制,故右肝后叶切除是腹腔镜肝切除中较难术式^[9]。腹腔镜微创技术近年来发展迅速,其独特视角以及放大效应更能清晰解剖肝内管道,对解剖性肝切除有其独有优势,腹腔镜右后叶切除可行性以及安全性已经得到广泛认可^[10],逐渐成为各大肝胆外科中心常规术式^[11-12]。

目前右后叶肝蒂区域阻断常用有鞘外和鞘内法两种方式^[13-14]。本研究中29例使用鞘外法阻断,14例使用鞘内法阻断行腹腔镜右后叶切除,围手术期无死亡病例,无严重并发症发生,两种阻断方法均安全切实可行。两组患者在术中失血量、术后肝功能、凝血酶原时间、住院天数、术后并发症差异无统计学意义,两种方法均有效处理右后叶肝蒂,都是选择性的阻断患肝的血流同时保留了正常肝组织的血流,对阻断的最终结果并无本质差别,故术后肝功能以及凝血酶原时间无显著差异。腹腔镜操作熟练的主刀医生处理第一肝门以及断肝过程中对出血的预判能力较强,故术中出血量、术后并发症及住院天数无显著差异。本研究中两组患者手术时间差异有统计学意义,鞘内法需分别解剖并离断肝动脉及门静脉,可能损伤门静脉及门短血管导致需要花费大量时间去缝合血管甚至被迫中转开腹,而鞘外法无需打开Glisson鞘,仅需在Rouviere沟套出右后叶肝蒂直接横断即可,不但降低了副损伤发生的几率,而且缩短了手术操作时间。但需准确找到Glisson鞘与肝实质Laennec膜之间的间隙^[15-16],对术者操作以及对第一肝门解剖的熟悉程度相对要求较高^[17-18]。

需要强调的是鞘外法并不适用于需要淋巴清扫以及需要胆肠吻合的患者,例如肝内胆管细胞癌,肝门部胆管癌等。鞘外法解剖右后叶肝蒂需充分了解右后叶肝蒂解剖变异^[19-20],包括门静脉右后叶分支形态和肝内胆管汇合变异的方式。术前需充分完善肝胆增强CT扫描,磁共振水成像以及胆道造影等检查,近年来3D打印技术广泛利用更加有助于评估门静脉以及胆管变异情况^[21],如门静脉右后支呈独立分支型(即P6和P7无共干或共干很短),右肝后叶胆管汇入左肝管等情况就不

适用于鞘外法解剖。部分患者Rouviere沟呈隐匿性^[22],难以判断右肝后叶肝蒂准确位置,需切除较多肝实质后才能将右后叶肝蒂显露,这种情况下可能鞘内解剖法较为安全^[19,23]。切肝平面可通过缺血线从尾侧入路找到肝右静脉末梢^[24],沿肝右静脉右后侧向头侧推进,也可用术中B超确定右肝静脉行程^[25],鞘外法联合荧光腹腔镜反染能更加清楚的显示肝实质内右肝后叶边界。以右肝静脉、肝实质染色边界,下腔静脉前壁确定切肝平面,有助于安全、规范的完成解剖性肝切除^[26-27]。在接近第二肝门时,要特别小心损伤V7招致大出血,此时手术已经进行较长、人疲马乏,容易在接近胜利时中转开腹。术中采取低中心静脉压(CVP)技术可有效控制术中出血^[28]。

综上,鞘外法与鞘内法在腹腔镜解剖性右肝后叶切除术中同样安全^[29-30]。术前应该有充分的增强CT及磁共振影像学资料以及对肝内管道解剖结构和变异情况充分了解,同时合理利用3D打印、术中超声以及荧光腹腔镜染色技术精准的实施肝切除术。在严格掌握手术适应证、遴选合适患者、腹腔镜手术操作熟练的前提下运用鞘外法能简化手术流程,缩短手术时间,提高手术效率,值得临床推广。但不足之处为本研究为单中心数据分析,尚需多中心大样本数据分析进行论证。鞘外法前景广阔,在腹腔镜肝切除经验欠丰富的临床单位需合理利用手术技艺,逐渐从鞘内法过渡到鞘外法。

参考文献

- [1] Takasaki K. Glissonean pedicle transection method for hepatic resection: a new concept of liver segmentation[J]. *J Hepatobiliary Pancreat Surg*, 1998, 5(3):286-291. doi: 10.1007/s005340050047.
- [2] Yamamoto M, Ariizumi SI. Glissonean pedicle approach in liver surgery[J]. *Ann Gastroenterol Surg*, 2018, 2(2): 124-128. doi: 10.1002/ags3.12062.
- [3] Reich H, McGlynn F, DeCaprio J, et al. Laparoscopic excision of benign liver lesions[J]. *Obstet Gynecol*, 1991, 78(5 Pt 2):956-958.
- [4] Guro H, Cho JY, Han HS, et al. Outcomes of major laparoscopic liver resection for hepatocellular carcinoma[J]. *Surg Oncol*, 2018, 27(1):31-35. doi: 10.1016/j.suronc.2017.11.006.
- [5] Xiang S, Zhang YX, Chai SS, et al. Laparoscopic Anatomic Spiegel Lobectomy With the Extrahepatic Glissonean Approach[J]. *Surg Laparosc Endosc Percutan Tech*, 2019, 29(4):e57-59. doi: 10.1097/

- SLE.0000000000000654.
- [6] 余钊, 郑树国, 李建伟, 等. Glisson蒂横断式腹腔镜解剖性肝切除术的临床疗效[J]. 中华消化外科杂志, 2015, 14(4):305-309. doi: 10.3760/cma.j.issn.1673-9752.2015.04.010.
- Yu F, Zheng SG, Li JW, et al. Clinical efficacy of laparoscopic anatomical hepatectomy via Glissonian pedicle transection approach[J]. Chinese Journal of Digestive Surgery, 2015, 14(4): 305-309. doi:10.3760/cma.j.issn.1673-9752.2015.04.010.
- [7] Ban D, Tanabe M, Ito H, et al. A novel difficulty scoring system for laparoscopic liver resection[J]. J Hepatobiliary Pancreat Sci, 2014, 21(10):745-753. doi: 10.1002/jhbp.166.
- [8] 李相成, 骆晨欢, 孙瑜, 等. 腹腔镜肝右后区切除术的关键技术与策略[J]. 中华普外科手术学杂志: 电子版, 2019, 13(3):224-227. doi:10.3877/cma.j.issn.1674-3946.2019.03.003.
- Li XC, Luo CH, Sun Y, et al. Key strategies and techniques of laparoscopic right hepatectomy[J]. Chinese Journal of Operative Procedures of General Surgery: Electronic Version, 2019, 13(3): 224-227. doi:10.3877/cma.j.issn.1674-3946.2019.03.003.
- [9] Kawaguchi Y, Fuks D, Kokudo N, et al. Difficulty of Laparoscopic Liver Resection: Proposal for a New Classification[J]. Ann Surg, 2018, 267(1):13-17. doi: 10.1097/SLA.0000000000002176.
- [10] Cho J, Han H, Yoon Y, et al. Outcomes of laparoscopic right posterior sectionectomy in patients with hepatocellular carcinoma in the era of laparoscopic surgery[J]. Surgery, 2015, 158(1): 135-141. doi:10.1016/j.surg.2015.02.007
- [11] 尹新民, 刘胜, 刘毅, 等. 腹腔镜右肝后叶切除术治疗肝肿瘤临床价值分析(附76例报告)[J]. 中华腹腔镜外科杂志: 电子版, 2018, 11(2):90-93. doi:10.3877/cma.j.issn.1674-6899.2018.02.007.
- Yin XM, Liu S, Liu Y, et al. Clinical analysis of laparoscopic right hepatic posterior lobectomy for hepatoma (with 76 cases report)[J]. Chinese Journal of Laparoscopic Surgery: Electronic Edition, 2018, 11(2):90-93. doi:10.3877/cma.j.issn.1674-6899.2018.02.007.
- [12] 熊锐, 尹涛, 段传谊, 等. Glisson蒂横断法原位扩大右后叶肝切除在原发性肝癌治疗中的临床应用[J]. 中国普通外科杂志, 2018, 27(1):121-124. doi:10.3978/j.issn.1005-6947.2018.01.019.
- Xiong R, Yin T, Duan CY, et al. Clinical application of in situ enlarged right posterior liver resection with Glisson pedicle transection in the treatment of primary liver cancer[J]. Chinese Journal of General Surgery, 2018, 27(1): 121-124. doi: 10.3978/j.issn.1005-6947.2018.01.019.
- [13] Ide T, Matsunaga T, Tanaka T, et al. Feasibility of purely laparoscopic right anterior sectionectomy[J]. Surg Endosc, 2021, 35(1):192-199. doi: 10.1007/s00464-020-07379-w.
- [14] Rhu J, Choi G, Kim J, et al. Laparoscopic right posterior sectionectomy versus laparoscopic right hemihepatectomy for hepatocellular carcinoma in posterior segments: Propensity Score Matching Analysis[J]. Scand J Surg, 2019, 108(1): 23-29. doi: 10.1177/1457496918783720.
- [15] Sugioka A, Kato Y, Tanahashi Y. Systematic extrahepatic Glissonian pedicle isolation for anatomical liver resection based on Laennec's capsule: proposal of a novel comprehensive surgical anatomy of the liver[J]. J Hepatobiliary Pancreat Sci, 2017, 24(1): 17-23. doi: 10.1002/jhbp.410.
- [16] Liu F, Wei Y, Chen K, et al. The Extrahepatic Glissonian Versus Hilar Dissection Approach for Laparoscopic Formal Right and Left Hepatectomies in Patients with Hepatocellular Carcinoma[J]. J Gastrointest Surg, 2019, 23(12):2401-2410. doi: 10.1007/s11605-019-04135-x.
- [17] Okuda Y, Honda G, Kobayashi S, et al. Intrahepatic Glissonian Pedicle Approach to Segment 7 from the Dorsal Side During Laparoscopic Anatomic Hepatectomy of the Cranial Part of the Right Liver[J]. J Am Coll Surg, 2018, 226(2):e1-6. doi: 10.1016/j.jamcollsurg.2017.10.018.
- [18] Kim J. Pure laparoscopic anatomical resection of the segment 8 dorsal area using the transparenchymal Glissonian approach (Video) [J]. Surg Oncol, 2019, 31: 99-100. doi: 10.1016/j.suronc.2019.10.004.
- [19] 肖亮, 方统迪, 龙果, 等. 优先解剖肝实质法在腹腔镜下鞘外肝蒂血流阻断中的应用:附解剖性肝中叶切除1例[J]. 中国普通外科杂志, 2020, 29(7):798-805. doi:10.7659/j.issn.1005-6947.2020.07.003.
- Xiao L, Fang TD, Long G, et al. Application of liver parenchymal dissection-first method in laparoscopic extra-Glissonian inflow occlusion: a case of anatomical mesohepatectomy[J]. Chinese Journal of General Surgery, 2020, 29(7): 798-805. doi: 10.7659/j.issn.1005-6947.2020.07.003.
- [20] Ome Y, Seyama Y, Doi M. Laparoscopic anatomic resection of segment 7 of the liver using the intrahepatic Glissonian approach from the dorsal side (with video)[J]. J Hepatobiliary Pancreat Sci, 2020, 27(1):E3-6. doi: 10.1002/jhbp.679.
- [21] Zhang P, Luo H, Zhu W, et al. Real-time navigation for laparoscopic hepatectomy using image fusion of preoperative 3D surgical plan and intraoperative indocyanine green fluorescence imaging[J]. Surg Endosc, 2020, 34(8): 3449-3459. doi: 10.1007/s00464-019-07121-1.
- [22] 韩宇, 蔡华杰, 叶百亮, 等. 腹腔镜下国人肝脏 Rouviere 沟的出现率及分型[J]. 中华肝胆外科杂志, 2014, 20(6): 425-427. doi: 10.3760/cma.j.issn.1007-8118.2014.06.008.
- Han Y, Cai HJ, Ye BL, et al. Laparoscopic determination on the incidences and types of Rouviere's sulcus in Chinese[J]. Chinese Journal of Hepatobiliary Surgery, 2014, 20(6): 425-427. doi: 10.3760/cma.j.issn.1007-8118.2014.06.008.
- [23] Liu F, Xu H, Li Q, et al. Outcomes of pure laparoscopic Glissonian

- pedicle approach hepatectomy for hepatocellular carcinoma: a propensity score matching analysis[J]. Surg Endosc, 2019, 33(4): 1155-1166. doi: 10.1007/s00464-018-6380-0.
- [24] Yu D, Wu X, Sun X, et al. Glissonian approach combined with major hepatic vein first for laparoscopic anatomic hepatectomy[J]. Hepatobiliary Pancreat Dis Int, 2018, 17(4):316-322. doi: 10.1016/j.hbpd.2018.06.002.
- [25] 卢鹏, 王宏光. 吲哚菁绿荧光引导腹腔镜解剖性肝段切除术[J]. 中华消化外科杂志, 2020, 19(2):139-144. doi: 10.3760/cma.j.issn.1673-9752.2020.02.006.
- Lu P, Wang HG. Indocyanine green fluorescence-guided laparoscopic anatomical segmentectomy[J]. Chinese Journal of Digestive Surgery, 2020, 19(2): 139-144. doi: 10.3760/cma.j.issn.1673-9752.2020.02.006.
- [26] Nomi T, Hokuto D, Yoshikawa T, et al. A Novel Navigation for Laparoscopic Anatomic Liver Resection Using Indocyanine Green Fluorescence[J]. Ann Surg Oncol, 2018, 25(13):3982. doi: 10.1245/s10434-018-6768-z.
- [27] Nakaseko Y, Ishizawa T, Saiura A. Fluorescence-guided surgery for liver tumors[J]. J Surg Oncol, 2018, 118(2):324-331. doi: 10.1002/jso.25128.
- [28] 朱荣涛, 郭文治, 李捷, 等. 控制性低中心静脉压在腹腔镜肝叶切除术中的应用[J]. 中国普通外科杂志, 2018, 27(1):42-48. doi: 10.3978/j.issn.1005-6947.2018.01.007.
- Zhu RT, Guo WZ, Li J, et al. Application of controlled low central venous pressure in laparoscopic hepatic lobectomy[J]. Chinese Journal of General Surgery, 2018, 27(1): 42-48. doi: 10.3978/j.issn.1005-6947.2018.01.007.
- [29] Moris D, Rahnamai-Azar AA, Tsilimigras DI, et al. Updates and Critical Insights on Glissonian Approach in Liver Surgery[J]. J Gastrointest Surg, 2018, 22(1):154-163. doi: 10.1007/s11605-017-3613-9.
- [30] Ferrero A, Lo Tesoriere R, Giovanardi F, et al. Laparoscopic right posterior anatomic liver resections with Glissonian pedicle-first and venous craniocaudal approach[J]. Surg Endosc, 2021, 35(1): 449-455. doi: 10.1007/s00464-020-07916-7.

(本文编辑 宋涛)

本文引用格式:夏果毅, 刘苏来, 宋颖辉, 等. Glisson 蒂鞘外与鞘内法在腹腔镜解剖性右肝后叶切除的对比研究[J]. 中国普通外科杂志, 2021, 30(7):798-804. doi:10.7659/j.issn.1005-6947.2021.07.006

Cite this article as: Xia GY, Liu SL, Song YH, et al. A comparative study of extra- versus intra-Glissonian approach in laparoscopic anatomical right posterior lobe resection[J]. Chin J Gen Surg, 2021, 30(7): 798-804. doi:10.7659/j.issn.1005-6947.2021.07.006

本刊2022年各期重点内容安排

本刊2022年各期重点内容安排如下, 欢迎赐稿。

- | | |
|------------------|----------------------|
| 第1期 肝脏肿瘤基础与临床研究 | 第7期 肝脏外科临床与实验研究 |
| 第2期 胆道肿瘤基础与临床研究 | 第8期 胆道外科临床与实验研究 |
| 第3期 胰腺肿瘤基础与临床研究 | 第9期 胰腺外科临床与实验研究 |
| 第4期 胃肠肿瘤基础与临床研究 | 第10期 胃肠外科临床与实验研究 |
| 第5期 甲状腺肿瘤基础与临床研究 | 第11期 乳腺、甲状腺外科临床与实验研究 |
| 第6期 主动脉疾病基础与临床研究 | 第12期 血管外科临床与实验研究 |

中国普通外科杂志编辑部