



doi:10.7659/j.issn.1005-6947.2019.08.004  
http://dx.doi.org/10.7659/j.issn.1005-6947.2019.08.004  
Chinese Journal of General Surgery, 2019, 28(8):929-935.

· 专题研究 ·

## C/S-J 型胆道自行脱落支架在经内镜逆行胰胆管造影术后胆道引流中应用

杨勇, 田明国, 辛国军, 刘明奇, 李宝定, 王立云, 张多强

(西北民族大学附属第一医院 / 宁夏回族自治区人民医院 肝胆外科, 宁夏银川 750001)

### 摘要

**目的:** 探讨经内镜逆行胰胆管造影 (ERCP) 术后应用自制 C/S-J 型胆道自行脱落支架行胆道引流的安全性及有效性。

**方法:** 将 2015 年 10 月—2018 年 10 月期间收治的 184 例的胆管结石患者分为 3 组, 分别行 ERCP+十二指肠乳头切口 (EST)+C/S-J 型胆道自行脱落支架内引流术 (C/S-J 组, 104 例), ERCP+EST+经内镜鼻胆管引流术 (ENBD) (ENBD 组, 40 例), ERCP+EST+经内镜胆道支架引流术 (ERBD) (ERBD 组, 40 例)。比较各组 ERCP 术后胰腺炎、胆管炎发生情况, 并记录 C/S-J 组支架排出情况。

**结果:** 各组患者在性别、年龄、结石大小、结石数量、术前胆囊切除情况、术前胆管炎情况均无明显差异 (均  $P>0.05$ ); C/S-J 组、ENBD 组、ERBD 组 ERCP 术后急性胰腺炎发生率分别是 6.73% (7/104)、7.50% (3/40)、10.00% (4/40), 急性胆管炎的发生率分别是 0.96% (1/104)、0.00% (0/40)、2.50% (1/40), 组间无统计学差异 (均  $P>0.05$ )。C/S-J 组 2 例术后第 1 天支架从胆道排出, 1 例术后 3 个月支架未排出, 后经十二指肠镜成功取出, 其余患者支架在 9~14 d 内脱落并经消化道自行排出体外, 平均为 10.2 d。无消化道梗阻、出血及穿孔等并发症发生。

**结论:** 采用自制 C/S-J 型胆道自行脱落支架行胆道引流安全、有效, 能弥补 ENBD 与 ERBD 的不足之处。

### 关键词

胆总管结石病; 胰胆管造影术, 内窥镜逆行; 引流术; 支架

中图分类号: R657.4

## Application of C/S-J type self-releasing biliary stent for biliary drainage after endoscopic retrograde cholangiopancreatography

YANG Yong, TIAN Mingguo, XIN Guojun, LIU Mingqi, Li Baoding, WANG Liyun, ZHANG Duoqiang

(Department of Hepatobiliary Surgery, the First Hospital Affiliated to Northwest Minzu University/People's Hospital of Ningxia Hui Autonomous Region, Yinchuan 750001, China)

### Abstract

**Objective:** To investigate the safety and efficacy of using the self-designed C/S-J type self-releasing biliary stent for biliary drainage after endoscopic retrograde cholangiopancreatography (ERCP).

**Methods:** A total of 184 patients with common bile duct stones admitted from October 2015 to October 2018 were allotted to three groups, and underwent ERCP and endoscopic sphincterotomy (EST) plus internal drainage

**基金项目:** 中央高校基金业务费专项基金资助项目 (31920180085)。

**收稿日期:** 2018-12-03; **修订日期:** 2019-07-08。

**作者简介:** 杨勇, 西北民族大学附属第一医院 / 宁夏回族自治区人民医院主任医师, 主要从事胆道疾病方面的研究。

**通信作者:** 田明国, Email: tian88@hotmail.com

with C/S-J type self-releasing biliary stent (C/S-J group, 104 cases), ERCP and EST plus endoscopic nasobiliary drainage ENBD (ENBD group, 40 cases), and ERCP and EST plus endoscopic retrograde biliary drainage (ERBD) (ERBD group, 40 cases), respectively. The incidence rates of post-ERCP acute pancreatitis (PEP) and acute cholangitis among groups were compared, and the evacuation time of the self-releasing biliary stent in C/S-J group was observed.

**Results:** There were no differences in sex, age, stone size, number of stones, previous cholecystectomy and presence or absence of cholangitis among the three groups (all  $P>0.05$ ). In C/S-J group, ENBD group and ERBD group, the incidence rates of PEP were 6.73% (7/104), 7.50% (3/40) and 10.00% (4/40), and the incidence rates of cholangitis were 0.96% (1/104), 0.00% (0/40) and 2.50% (1/40) respectively, and the differences among groups showed no significance (both  $P>0.05$ ). In C/S-J group, the stent in two cases was shed and evacuated on the first day after ERCP, the stent in one case failed to evacuate 3 months after ERCP and then was removed with duodenoscope, and the stent in the remaining cases evacuated through the digestive tract within 9–14 d with an average of 10.2 d after ERCP, and no complications such as obstruction, perforation and bleeding of the digestive tract occurred.

**Conclusion:** Using the self-designed C/S-J type self-releasing biliary stent for post-ERCP biliary drainage is safe and effective, and it also can overcome the limitations of ENBD and ERBD.

#### Key words

Choledocholithiasis; Cholangiopancreatography, Endoscopic Retrograde; Drainage; Stents

CLC number: R657.4

经内镜逆行胰胆管造影 (endoscopic retrograde cholangiopancreatography, ERCP) 术后急性胰腺炎 (post-ERCP pancreatitis, PEP)、急性胆管炎等并发症发生率高<sup>[1-3]</sup>, 是困扰ERCP医生的重要问题。术后胆道引流能够有效预防这些并发症的发生, 然而目前常用的经内镜鼻胆管引流术 (ENBD) 和经内镜胆道支架引流术 (ERBD) 存在明显缺陷。为此笔者自行设计制作了C/S-J眼镜蛇型胆道自行脱落支架, 该支架已经成功应用于腹腔镜胆总管探查术中并取得相应专利, 经我院伦理委员会伦理审批后用于预防ERCP术后并发症, 取得了满意的效果, 现报告如下。

## 1 资料与方法

### 1.1 临床资料

收集我院2015年10月—2018年10月期间收治的胆管结石患者184例。其中男103例, 女81例; 年龄26~87岁, 平均年龄68岁; 胆囊切除术后胆管残余结石74例, 胆囊结石合并胆总管结石110例; 124例患者术前有急性胆管炎发作病史, 经保守治疗好转后行ERCP治疗。术前有急性重症胆管炎和急性胰腺炎、术中采用胰管导丝占位法和十二指肠乳头预切开法行胆道选择插管者、术后预防性胰

管支架内引流者均未纳入本研究。患者分为3组: C/S-J组104例, 行ERCP+十二指肠乳头切口 (EST)+C/S-J型胆道自行脱落支架内引流术; ENBD组40例, 行ERCP+EST+ENBD; ERBD组40例, 行ERCP+EST+ERBD。

### 1.2 手术设备

采用富士能ED-250XT5型电子十二指肠镜, PSD210型电刀。乳头切开刀, 取石网篮, 斑马导丝, 鼻胆引流管, 胆道塑料支架均源自美国BOSTON公司。自行设计并委托中康顺医疗器械有限公司制造C/S-J型胆道自行脱落支架 (规格8.5/7.5Fr) (图1A), 自行脱落支架推送导管采用BOSTON公司塑料支架推送导管 (图1B)。

### 1.3 手术方法

所有患者均在静脉复合麻醉下进行ERCP操作。患者取左侧卧位, 十二指肠镜插入十二指肠降部, 寻找到乳头后拉直镜身, 在导丝的引导下采用十二指肠乳头切开刀选择性胆管插管, 注入碘普罗胺造影剂行胆道造影, 明确结石部位、大小、数量、胆管扩张及走行情况。明确诊断后行十二指肠乳头肌切开术, 切开范围根据造影情况和十二指肠乳头局部解剖特点确定; 取石球囊和或取石网篮行胆道取石术; 取石结束后取石球囊在胆管分叉部封堵胆管并边退边行胆道造影, 确

定无结石残余。(1) C/S-J组:术前充分沟通并取得患者及其家属同意,术中取石结束后置入自行脱落胆道支架后,术中根据患者情况选择合适类型支架,采用波士顿一体式胆道塑料支架推送导管将C/S-J胆道自行脱落支架的C/S端,沿导丝推送进

入胆管,J端置留于十二指肠肠腔内(图2A);最后行X线检查确定支架位置(图2B)。(2) ENBD组:取石术后沿导丝置入鼻胆引流管,经鼻腔引出并妥善固定。(3) ERBD组:完成胆道取石后放置BOSTON一体式胆道塑料支架。

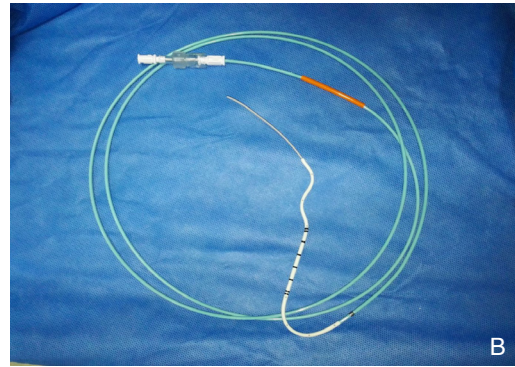
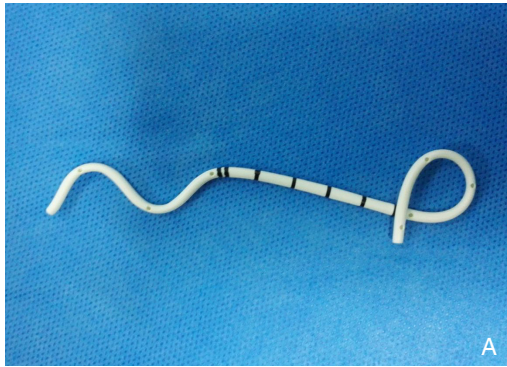


图1 手术材料 A: C/S-J型胆道自行脱落支架; B: 自行脱落支架推送导管

Figure 1 The operation devices A: C/S-J type biliary self-releasing stent; B: The pushing catheter for biliary self-releasing stent

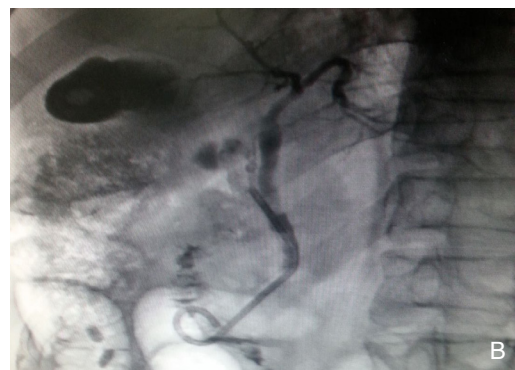
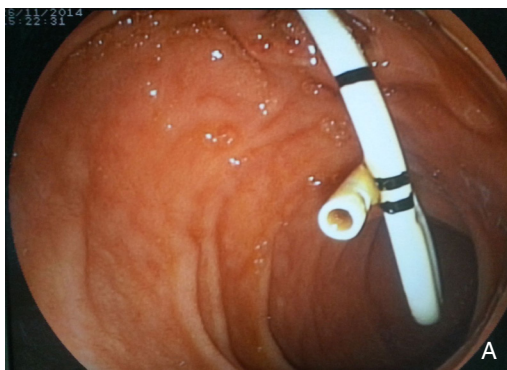
图2 术中图片 A: 支架置入后内镜像; B: C/S-J型胆道内支架X线检查

Figure 2 Intraoperative views A: Endoscopic view after placement of the C/S-J type self-releasing biliary stent; B: X-ray image of the C/S-J type self-releasing s biliary tent

### 1.4 检测指标

患者年龄、性别、结石大小、结石数量、胆囊切除状态、术前胆管炎情况;手术时间;术后24、48 h患者体温;术后腹痛情况及腹部体征;术后2、24 h血常规、肝功能、血清淀粉酶水平;术后行腹部X线检查观察胆道自行脱落支架排出时间。

### 1.5 诊断标准

胆道感染诊断标准依据中华医学会外科学分会胆道外科学组制定的《急性胆道感染诊断和治疗指南(2011版)》<sup>[4]</sup>标准执行(表1)。PEP诊断标准采用2014欧洲消化内镜协会PEP诊疗指南<sup>[5]</sup>中推荐采用Cotton标准<sup>[6]</sup>(表2)。

表1 急性胆管炎的诊断标准

Table 1 The diagnostic criteria of acute cholangitis

诊断依据	诊断标准
症状体征	胆道疾病病史,高热和(或)寒战,黄疸,腹痛及腹部压痛(右上方或中上腹)
实验室检查	炎症反应指标(白细胞/C反应蛋白升高),肝功能异常
影像学检查	胆道扩张或狭窄,肿瘤,结石等

注:确诊需症状和体征≥2项+实验室检查+影像学检查

Note: Diagnosis requiring ≥ 2 items of symptom and sign plus laboratory indexes



表2 PEP的Cotton诊断标准和分类  
Table 2 The Cotton's diagnostic criteria of PEP

轻度	中度	重度
ERCP术后新发的或加重的腹痛	需要住院4~10 d	住院>10 d
ERCP术后24 h血清淀粉酶>正常值3倍	—	并发症发生(坏死或胰腺假性囊肿形成)
需要延长住院2~3 d	—	需要外科干预(引流或者手术)

## 1.6 统计学处理

采用SPSS 19.0统计软件进行统计学分析,两组间计量资料采用 $t$ 检验,计数资料采用 $\chi^2$ 检验。 $P<0.05$ 为差异有统计学意义。

## 2 结果

### 2.1 各组间患者基本情况比较

C/S-J组、ENBD组、ERBD组的入组患者在性别、年龄、结石大小、结石数量、术前胆囊切除情况、术前胆管炎情况等一般资料均无统计学差异(均 $P>0.05$ ) (表3)。

表3 各组间患者基本情况比较[n(%)]

Table 3 Comparison of the general clinical variables among the three groups [n(%)]

项目	C/S-J组 (n=104)	ENBD组 (n=40)	ERBD组 (n=40)	P
年龄(岁)				
<40	14 (13.5)	3 (7.5)	4 (10.0)	>0.05
40~60	36 (34.6)	16 (40.0)	18 (45.0)	
>60	54 (51.9)	21 (52.5)	18 (45.0)	
性别				
男	55 (52.9)	22 (55.0)	26 (65.0)	>0.05
女	49 (47.1)	18 (45.0)	14 (35.0)	
结石大小(cm)				
<1.0	22 (21.2)	9 (22.5)	7 (17.5)	>0.05
1.0~1.5	68 (65.4)	26 (65.0)	29 (72.5)	
1.5~2.0	14 (13.4)	5 (12.5)	4 (10.0)	
结石数量(个)				
1	63 (60.6)	22 (55.0)	26 (65.0)	>0.05
2~3	36 (34.6)	16 (40.0)	13 (32.5)	
>4	5 (4.8)	2 (5.0)	1 (2.5)	
胆囊切除术后				
是	40 (38.5)	16 (40.0)	18 (45.0)	>0.05
否	64 (61.5)	24 (60.0)	22 (55.0)	
术前合并胆管炎				
是	71 (68.3)	26 (65.0)	27 (67.5)	>0.05
否	33 (31.7)	14 (35.0)	13 (32.5)	

### 2.2 ERCP术后并发症发生率的比较

C/S-J组、ENBD组、ENBD组ERCP术后PEP发生率分别为6.73% (7/104)、7.50% (3/40)、

10.00% (4/40), 急性胆管炎的发生率分别是0.96% (1/104)、0.00% (0/40)、2.50% (1/40), 3组间PEP与急性胆管炎的发生率差异均无统计学意义(均 $P>0.05$ ) (表4)。

表4 各组间ERCP术后并发症发生率的比较[n(%)]

Table 4 Comparison of the incidence rates of complications associated with ERCP among the three groups [n(%)]

组别	PEP	急性胆管炎
C/S-J组 (n=104)	7 (6.73)	1 (0.96)
ENBD组 (n=40)	3 (7.50)	0 (0.00)
ERBD组 (n=40)	4 (10.00)	1 (2.50)
P	>0.05	>0.05

### 2.3 C/S-J组支架排出情况

C/S-J组2例术后第1天支架从胆道排出, 1例术后3个月支架支尚未排除, 后行十二指肠镜检查成功取出, 上述3例患者ERCP术后均无明显并发症发生。其余架胆道支架排出时间为9~14 d内脱落并经消化道排除体外, 平均为10.2 d, 且均经消化道自行排出体外, 无消化道梗阻、出血及穿孔等并发症发生。ERBD组中17.5% (7/40)的患者胆道支架经消化道自行排除, 排除时间为12~26 d, 平均为18.4 d, 无消化道梗阻、出血及穿孔等并发症发生; 其余患者均需二次内镜操作取出支架。

## 3 讨论

随着ERCP技术的日臻成熟和附件的推陈出新, 治疗性ERCP联合腹腔镜手术已经越来越多的取代了传统的外科手术<sup>[7-11]</sup>。但是ERCP术后PEP、急性胆管炎、消化道出血和肠穿孔等并发症发生率高, 其中PEP总发生率高达2%~40%<sup>[12-14]</sup>, 且危害性大, 严重的甚至会导致患者死亡, 明显制约此项技术进一步推广应用。

ERCP术后胆道的通常引流是预防并发症的有效手段。ENBD是目前最常用胆道引流方法, 能够有效预防ERCP术后并发症的发生, 但是存在明显缺陷<sup>[15-18]</sup>: (1) ENBD是外引流, 造成消化液

的丢失、导致水电解质失衡、消化功能不良等,所以不符合生理需要;(2)鼻胆管带管给患者带来了不适感,引起鼻咽部肿痛、增加呼吸道感染的风险;(3)带管给患者生活带来不便和负面心理影响;(4)鼻胆管脱落、堵塞也是常见问题,甚至需要重新放置鼻胆管。为了避免上述缺点也有一些术者改用ERBD。研究<sup>[15, 18-20]</sup>发现ENBD和ERBD均可减少ERCP术后并发症,且作用相近。ERBD有效的避免了ENBD的上述缺点,但是现有的胆道塑料支架也存在缺陷:(1)不能自行排出,需要二次行内镜取出,增加了的创伤和医疗费用;(2)现有的胆管塑料支架材质较硬,增加患者术后消化道出血、穿孔的风险。所以ERBD并没有被广泛采用。

为此笔者自行设计制造的C/S-J形自行脱落胆道支架,旨在解决了以上问题。C/S-J形自行脱落胆道支架在管材选择和构造设计上与现有支架相比都有明显改进。首先,该支架采用已被临床各领域广泛应用的人体组织相容性好,柔软且富有弹性的医用聚氨酯材料<sup>[21-22]</sup>。管材经加温熔融、冷却拉管制成不同管径(F7.5、F8.5)和壁厚(0.3 mm、0.4 mm、0.5 mm)的导管。将长14 cm的支架管材加热塑形加工制成胆管支架。管材中同时加入10%不透X线的硫酸钡,便于术后X线检查对支架定位和追踪支架排出情况。其次,C/S-J形胆道自行脱落支架设计具有3个特点:(1)胆管腔侧的C形或者S形设计:依托C/S形结构在胆管内的弹性张力和胆管壁的回缩力而起到支撑固定作用,防止支架过早脱落,柔软的管材在满足足够固定力的同时避免了对胆道壁的副损伤。根据C/S端结构不同该支架分为C-J型和S-J型两种。其中C-J型支架支撑力较弱,适合于胆管直径小、十二指肠乳头小切开的支架排除阻力小的患者,以确保支架能够顺利排除;相反S-J型支架支撑力较强,适合于胆管直径大,十二指肠乳头大切开后支架排除阻力小的患者,以避免支架过早脱落。(2)十二指肠腔侧的J形设计:直径2 cm的J形猪尾环形结构能够阻止支架逆行进入胆道,术后还能作为着力点,在食物团块的推送力的作用下确保支架按预计时间自行排除。支架经消化道排除的过程中J形猪尾环位于前端,有效避免了消化道出血及穿孔等损伤的发生。(3)引流段侧孔设计:C/S形结构与J形结构之间的引流段还同时设计多个引流侧孔,有效降低引流期间支架堵管率,确保引流通畅。

应用时根据患者胆道情况及十二指肠乳头切开情况选择C-J型或S-J型胆道自行脱落支架,预先在体外与BOSTON胆道塑料支架推送导管组装,在十二指肠镜下沿导丝将支架推送入胆道,退出导丝和推送管后支架立刻弹性回复其C-J或S-J形结构。本研究将自制的C/S-J形胆道自行脱落支架应用于104例胆管结石患者,所有胆道支架均能顺利完成支架植入手术。本研究还同时设立了ENBD组、ENBD组,通过与目前被广泛应用的两种方法进行对比,研究C/S-J形胆道自行脱落支架在预防ERCP术后并发症中的价值。3组患者在性别、年龄、结石大小、结石数量、术前胆囊切除情况、术前胆管炎情况均无统计学差异( $P>0.05$ )。研究发现C/S-J形胆道自行脱落支架组、ENBD组、ENBD组PEP发生率分别是6.73%(7/104)、7.50%(3/40)、10.00%(4/40),组间无统计学差异;另外,3组患者ERCP术后急性胆管炎的发生率分别是0.96%(1/104)、0.00%(0/40)、2.50%(1/40),组间差异亦无统计学差异( $P>0.05$ )。该结果表明C/S-J形胆道自行脱落支架在预防ERCP术后常见并发症方面与ENBD、ERBD等现有方法同样有效。研究中C/S-J形胆道自行脱落支架组2例术后第1天支架从胆道排出,1例术后3个月支架未排除,后经十二指肠镜成功取出,此3例患者均无PEP、急性胆管炎等并发症发生。其余患者支架在9~14 d内脱落并经消化道自行排出体外,平均为10.2 d,无消化道梗阻、出血及穿孔等并发症发生。回顾分析发现2例支架过早排除患者均采用支撑力较小的C-J型支架,而2例患者胆管内径分别是1.6 cm和1.8 cm且术中均行十二指肠乳头大切,支架排出阻力小;相反另外1例支架未能自行排出患者选择了支撑力相对较强的S-J型支架,同时胆管直径为0.8 cm且十二指肠乳头小切开,支架排出阻力相对较大的患者。上述3例均为早期使用C/S-J形胆道自行脱落支架的患者,考虑与早期术者支架类型选择不当有关,后来随着支架类型选择的逐步合理再无上述情况的发生。ERBD组中仅有17.5%(7/40)的患者胆道支架经消化道自行排除,其余患者均需二次内镜操作取出支架。现有支架的材质太硬,头端锐利所以文献有报道消化道出血、穿孔等情况的发生<sup>[23-25]</sup>。C/S-J形胆道自行脱落支架采用质地柔软,顺应性更好的聚氨酯材料,加之J端猪尾环形设计最大程度避免了消化道损伤的发生。

总之, 自制C/S-J形胆道自行脱落支架具有以下优点: (1) 作为内引流, 避免了消化液、电解质的丢失, 更加符合生理需要, 由于老年患者对消化液及电解质丢失耐受了更差, 所以对于老年患者更有意义; (2) 避免了ENBD带管的不适感、鼻咽部肿痛, 同时降低了呼吸道感染的风险; (3) 避免了带管对患者造成的生活不便和心理的负面影响; (4) 该支架能够自行排除体外, 避免了现有塑料支架内引流需要再次内镜取出的缺点; (5) 支架材质柔软, 顺应性更好, J端猪尾环形设计等有效避免了支架排除过程中消化道梗阻、出血及穿孔等并发症发生。笔者设计的C/-J形胆道自行脱落支架是对现有胆道引流技术的有效改进, 在安全、有效预防ERCP术后并发症的同时, 最大可能避免了现有方法的不足。

#### 参考文献

- [1] 蒋亚新, 季德刚, 马宁, 等. 两种微创术式治疗老年胆囊结石合并胆总管结石的临床对比[J]. 中国普通外科杂志, 2017, 26(2):139-144. doi:10.3978/j.issn.1005-6947.2017.02.002.  
Jiang YX, Ji DG, Ma N, et al. Clinical comparison of two minimally invasive procedures for cholecystolithiasis with choledocholithiasis in elderly patients[J]. Chinese Journal of General Surgery, 2017, 26(2):139-144. doi:10.3978/j.issn.1005-6947.2017.02.002.
- [2] Vandervoort J, Soetikno RM, Tham TC, et al. Risk factors for complications after performance of ERCP[J]. Gastrointest Endosc, 2002, 56(5):652-656. doi: 10.1067/mge.2002.129086.
- [3] ASGE Standards of Practice Committee, Anderson MA, Fisher L, et al. Complications of ERCP[J]. Gastrointest Endosc, 2012, 75(3):467-473. doi: 10.1016/j.gie.2011.07.010.
- [4] 中华医学会外科学分会胆道外科学组. 急性胆道系统感染的诊断和治疗指南(2011版)[J]. 中华消化外科杂志, 2011, 10(1):9-13. doi:10.3760/cma.j.issn.1673-9752.2011.01.004.  
Biliary Surgery Group, Surgery Branch of Chinese Medical Association. Diagnosis and treatment guidelines for acute biliary infection (2011 edition)[J]. Chinese Journal of Digestive Surgery, 2011, 10(1):9-13. doi:10.3760/cma.j.issn.1673-9752.2011.01.004.
- [5] Dumonceau JM, Andriulli A, Elmunzer BJ, et al. Prophylaxis of post-ERCP pancreatitis: European Society of Gastrointestinal Endoscopy (ESGE) Guideline - updated June 2014[J]. Endoscopy, 2014, 46(9):799-815. doi: 10.1055/s-0034-1377875.
- [6] Cotton PB, Lehman G, Vennes J, et al. Endoscopic sphincterotomy complications and their management: an attempt at consensus[J]. Gastrointest Endosc, 1991, 37(3):383-393. doi: 10.1016/s0016-5107(91)70740-2.
- [7] Adler DG, Baron TH, Davila RE, et al. ASGE guideline: the role of ERCP in diseases of the biliary tract and the pancreas[J]. Gastrointest Endosc, 2005, 62(1):1-8. doi: 10.1016/j.gie.2005.04.015.
- [8] 中华医学会消化内镜学分会ERCP学组. 内镜下逆行胆胰管造影术(ERCP)诊治指南(2010版)[J]. 中国继续医学教育, 2010, 2(6):1-20. doi:10.3969/j.issn.1674-9308.2010.06.002.  
ERCP Section of Chinese Society of Digestive Endoscopy Guidelines for the Diagnostic and Therapeutic ERCP[J]. China Continuing Medical Education, 2010, 2(6):1-20. doi:10.3969/j.issn.1674-9308.2010.06.002.
- [9] Cheng CL, Sherman S, Watkins JL, et al. Risk factors for post-ERCP pancreatitis: a prospective multicenter study[J]. Am J Gastroenterol, 2006, 101(1):139-147. doi: 10.1111/j.1572-0241.2006.00380.x.
- [10] 中华医学会消化内镜学分会ERCP学组, 中国医师协会消化医师分会胆胰学组, 国家消化系统疾病临床医学研究中心. 中国ERCP指南(2018版)[J]. 中华消化内镜杂志, 2018, 35(11):777-813. doi:10.3760/cma.j.issn.1007-5232.2018.11.001.  
ERCP group of Chinese Society of Digestive Endoscopy, Biliary and Pancreatic Group of Chinese Association of Gastroenterologist, National Clinical Research Center for Digestive Diseases. Chinese guidelines for ERCP (2018 edition) [J]. Chinese Journal of Digestive Endoscopy, 2018, 35(11):777-813. doi:10.3760/cma.j.issn.1007-5232.2018.11.001.
- [11] Perdigoto DN, Gomes D, Almeida N, et al. Risk Factors for Post-Endoscopic Retrograde Cholangiopancreatography Pancreatitis in the Indomethacin Era-A Prospective Study[J]. GE Port J Gastroenterol, 2019, 26(3):176-183. doi: 10.1159/000492313.
- [12] Woods KE, Willingham FF. Endoscopic retrograde cholangiopancreatography associated pancreatitis: A 15-year review[J]. World J Gastrointest Endosc, 2010, 2(5):165-178. doi: 10.4253/wjge.v2.i5.165.
- [13] ASGE Standards of Practice Committee, Chandrasekhara V, Khashab MA, et al. Adverse events associated with ERCP[J]. Gastrointest Endosc, 2017, 85(1):32-47. doi: 10.1016/j.gie.2016.06.051.
- [14] Testoni PA, Mariani A, Aabakken L, et al. Papillary cannulation and sphincterotomy techniques at ERCP: European Society of Gastrointestinal Endoscopy (ESGE) Clinical Guideline[J]. Endoscopy, 2016, 48(7):657-683. doi: 10.1055/s-0042-108641.
- [15] Thaker AM, Mosko JD, Berzin TM. Post-endoscopic retrograde cholangiopancreatography pancreatitis[J]. Gastroenterol Rep (Oxf), 2015, 3(1):32-40. doi: 10.1093/gastro/gou083.

- [16] Xu XD, Dai JJ, Qian JQ, et al. Nasobiliary drainage after endoscopic papillary balloon dilatation may prevent postoperative pancreatitis[J]. *World J Gastroenterol*, 2015, 21(8):2443–2449. doi: 10.3748/wjg.v21.i8.2443.
- [17] Sugiyama H, Tsuyuguchi T, Sakai Y, et al. Preoperative drainage for distal biliary obstruction: endoscopic stenting or nasobiliary drainage?[J]. *Hepatogastroenterology*, 2013, 60(122):231–234. doi: 10.5754/hge12621.
- [18] Sasahira N, Hamada T, Togawa O, et al. Multicenter study of endoscopic preoperative biliary drainage for malignant distal biliary obstruction[J]. *World J Gastroenterol*, 2016, 22(14):3793–3802. doi: 10.3748/wjg.v22.i14.3793.
- [19] Wan X, Chen S, Zhao Q, et al. The efficacy of temporary placement of nasobiliary drainage following endoscopic metal stenting to prevent post-ERCP cholangitis in patients with cholangiocarcinoma[J]. *Saudi J Gastroenterol*, 2011, 24(6):348–354. doi: 10.4103/sjg.SJG\_94\_18.
- [20] Lee JK, Lee SH, Kang BK, et al. Is it necessary to insert a nasobiliary drainage tube routinely after endoscopic clearance of the common bile duct in patients with choledocholithiasis-induced cholangitis? A prospective, randomized trial[J]. *Gastrointest Endosc*, 2010, 71(1):105–110. doi: 10.1016/j.gie.2009.08.009.
- [21] 睦建军, 陈莉, 陈苏. 功能聚氨酯材料在生物医学工程中的研究进展及应用[J]. *合成橡胶工业*, 2005, 28(2):151–154. doi:10.3969/j.issn.1000-1255.2005.02.021.
- Sui JJ, Chen L, Chen S. Research development and application on modified functional polyurethane in biomedical engineering[J]. *China Synthetic Rubber Industry*, 2005, 28(2):151–154. doi:10.3969/j.issn.1000-1255.2005.02.021.
- [22] Moy BT, Birk JW. An Update to Hepatobiliary Stents[J]. *J Clin Transl Hepatol*, 2015, 3(1):67–77. doi: 10.14218/JCTH.2015.00040.
- [23] Kawaguchi Y, Ogawa M, Kawashima Y, et al. Risk factors for proximal migration of biliary tube stents[J]. *World J Gastroenterol*, 2014, 20(5):1318–1324. doi: 10.3748/wjg.v20.i5.1318.
- [24] 张志成, 李德民, 王波, 等. 胆管支架远端移位致内镜下逆行胆管造影相关性十二指肠穿孔1例并文献复习[J]. *内科急危重症杂志*, 2017, 23(1):80–81. doi:10.11768/nkjwzzzz20170128.
- Zhang ZC, Li DM, Wang B, et al. Duodenal perforation associated with endoscopic retrograde cholangiopancreatography due to distal displacement of biliary stent: one case report and literature review[J]. *Journal of Internal Intensive Medicine*, 2017, 23(1):80–81. doi:10.11768/nkjwzzzz20170128.
- [25] Jendresen MB, Svendsen LB. Proximal displacement of biliary stent with distal perforation and impaction in the pancreas[J]. *Endoscopy*, 2001, 33(2):195. doi: 10.1055/s-2001-11920.

( 本文编辑 宋涛 )

**本文引用格式:** 杨勇, 田明国, 辛国军, 等. C/S-J型胆道自行脱落支架在经内镜逆行胰胆管造影术后胆道引流中应用[J]. *中国普通外科杂志*, 2019, 28(8):929–935. doi:10.7659/j.issn.1005-6947.2019.08.004

**Cite this article as:** Yang Y, Tian MG, Xin GJ, et al. Application of C/S-J type self-releasing biliary stent for biliary drainage after endoscopic retrograde cholangiopancreatography[J]. *Chin J Gen Surg*, 2019, 28(8):929–935. doi:10.7659/j.issn.1005-6947.2019.08.004

## 本刊 2019 年下半年各期重点内容安排

本刊 2019 年下半年各期重点内容安排如下, 欢迎赐稿。

第 7 期 肝脏外科手术技术及方法

第 8 期 胆道外科手术技术及方法

第 9 期 胰腺外科手术技术及方法

第 10 期 胃肠外科手术技术及方法

第 11 期 乳腺、甲状腺外科手术技术及方法

第 12 期 血管外科手术技术及方法

中国普通外科杂志编辑部