



doi:10.3978/j.issn.1005-6947.2015.12.024
http://dx.doi.org/10.3978/j.issn.1005-6947.2015.12.024
Chinese Journal of General Surgery, 2015, 24(12):1760-1763.

· 简要论著 ·

李金斯坦腹股沟疝无张力修补术最佳网片面积的初步研究

陈佳慧¹, 肖江卫^{2,3}, 任明扬¹, 薛松林^{2,3}, 蒲敏¹, 邓思寒¹, 黄斌¹, 王崇树^{2,3}, 王鹏礼¹

(1. 四川省南充市中心医院/川北医学院第二临床学院 普外二科, 四川南充 637000; 2. 川北医学院附属医院 普外一科, 四川南充 637000; 3. 川北医学院肝胆胰肠研究所 四川南充 637000)

摘要

目的: 了解成人腹股沟区的面积, 并以此推算在不影响疗效的前提下用材最少的腹股沟疝修补网片。
方法: 在彩超引导下测量 65 例腹股沟疝患者腹股沟区的三条边长, 运用海伦公式计算腹股沟区面积, 再据此推算在不影响疗效的前提下用材最少的最佳网片面积。
结果: 患者患侧腹股沟区平均面积为 $(23.65 \pm 4.85) \text{ cm}^2$ (95% CI=22.57~24.74)。最佳网片面积为 $(39.42 \pm 8.08) \text{ cm}^2$ (95% CI=37.61~41.23), 明显小于李金斯坦协会推荐的网片面积 ($7 \text{ cm} \times 15 \text{ cm}$) ($t=-72.16, P=0.000, 95\% \text{ CI}=-67.39 \sim -63.77$)。
结论: 42 cm^2 与腹股沟区形状相似的类三角形网片即可满足绝大多数患者的需求, 有效节省网片资源。

关键词

疝; 腹股沟; 疝修补术; 成年人
中图分类号: R656.21

腹股沟疝修补术是普外科最常见的手术之一。腹股沟疝无张力修补术已逐渐替代传统的张力手术, 其中李金斯坦网片疝修补术因其操作简单、疗效可靠、并发症少、复发率低等优势得到了广泛认可和采用, 并被评为成人腹股沟疝修补术的金标准^[1-10]。对于腹股沟疝修补网片的大小和形状, 目前无统一标准, 不同厂家推出不同规格

的网片。李金斯坦协会推荐使用 $7 \text{ cm} \times 15 \text{ cm}$ 网片, 术中外科医生可根据需要从网片侧边剪掉 $3 \sim 4 \text{ cm}$ ^[2]。这样虽便于操作, 但会造成不必要的网片资源浪费和医疗费用的增加。对于经济欠发达、医疗资源相对缺乏的地区, 医院购入不同规格的网片或面积较大的昂贵网片不太现实, 而使用面积较小的网片可能会因不能覆盖整个腹股沟区而增加复发率。Phillips等^[11]的多中心研究结果显示, 网片过小是腹股沟疝术后复发最主要的原因。因此, 既能节约资源又能满足绝大多数患者的网片显得尤为重要。本研究在彩超引导下测量成人腹股沟疝患者的腹股沟区面积, 并以此推算

收稿日期: 2014-12-19; 修订日期: 2015-08-21。

作者简介: 陈佳慧, 四川省南充市中心医院/川北医学院第二临床学院住院医师, 主要从事普外胃肠疾病的基础与临床方面的研究。

通信作者: 王崇树, Email: chongs-wang@163.com

rectal cancer[J]. Ann Surg Oncol, 2006, 13(5):645-650.

[13] Locker G Y, Hamilton S, Harris J, et al. ASCO 2006 update of recommendations for the use of tumor markers in gastrointestinal cancer[J]. J Clin Oncol, 2006, 24(33):5313-5327.

[14] Grützmann R, Molnar B, Pilarsky C, et al. Sensitive detection of colorectal cancer in peripheral blood by septin 9 DNA methylation assay[J]. PLoS One, 2008, 3(11):e3759. doi: 10.1371/journal.pone.0003759.

[15] Paska AV, Hudler P. Aberrant methylation patterns in cancer: a

clinical view[J]. Biochem Med(Zagreb), 2015, 25(2):161-176.

(本文编辑 姜晖)

本文引用格式: 李士杰, 刘艳刚, 王警, 等. 外周血Septin9基因甲基化检测在结肠癌筛查中的应用[J]. 中国普通外科杂志, 2015, 24(12):1756-1760. doi:10.3978/j.issn.1005-6947.2015.12.023

Cite this article as: LI SJ, LIU YG, WANG J, et al. Application of determination of methylation gene Septin9 in peripheral blood in the screening of colorectal carcinoma[J]. Chin J Gen Surg, 2015, 24(12):1756-1760. doi:10.3978/j.issn.1005-6947.2015.12.023

李金斯坦疝修补术网片的最佳面积,为既能满足绝大多数患者又能节约资源的网片设计提供理论依据。

1 资料与方法

1.1 一般资料

选择2013年1月—2月于川北医学院附属医院由同一位超声科医生作检查的18岁及以上的腹股沟疝患者为研究对象,共65例,包括双侧腹股沟疝患者15例、右侧腹股沟疝患者36例和左侧腹股沟疝患者14例。其中男57例,女8例;年龄20~89岁,平均(62.28±14.81)岁。

1.2 测量和计算方法

纳入标准:同一位超声科医生作检查的18岁及以上的腹股沟疝患者。排除标准:(1)不愿配合的患者;(2)根据世界卫生组织对体质量指数(BMI)的分级^[12],严重消瘦(BMI<16 kg/cm²)和III度肥胖及以上(BMI≥40 kg/cm²)的患者。取得患者同意后,由彩超定位出耻骨结节、髂前上棘、经髂前上棘水平线与腹直肌外侧缘的交点,测量3点间的距离,即腹股沟区的三条边长(a、b、c)(图1)。运用海伦公式计算出腹股沟区面积{海伦公式: $S=\sqrt{p(p-a)(p-b)(p-c)}$, $p=(a+b+c)/2$ }。网片向各个方向收缩的总面积大约为20%~40%^[13],故为了网片收缩后仍能覆盖整个腹股沟区,网片面积 $\times(1-0.4)\geq$ 腹股沟区面积,即最佳网片面积为腹股沟区面积的5/3倍。

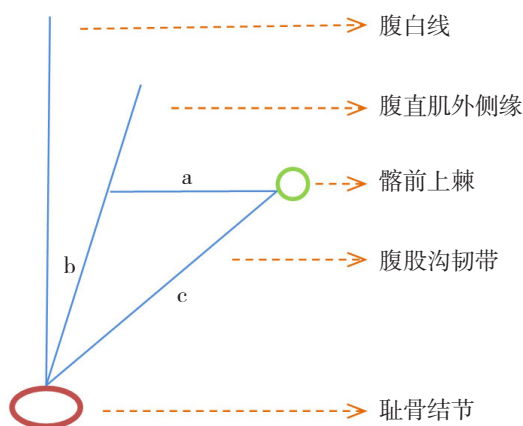


图1 腹股沟区测量示意图

1.3 统计学处理

用SPSS 17.0统计学软件进行数据分析,运用单样本 t 检验和独立样本 t 检验,数据采用均数±标准差($\bar{x}\pm s$)表示, $P<0.05$ 为差异有统计学意义。

2 结果

2.1 腹股沟区平均面积

女性患者患侧腹股沟区平均面积(25.88 ± 2.95)cm²(95% CI=23.42~28.35)大于男性(23.40 ± 4.97)cm²(95% CI=22.22~24.58),但差异无统计学意义($t=1.38$, $P=0.17$,95% CI=-1.10~6.06)。患者患侧腹股沟区平均面积(23.65 ± 4.85)cm²(95% CI=22.57~24.74)大于健侧腹股沟区平均面积(23.08 ± 2.93)cm²(95% CI=22.25~23.90),但差异无统计学意义($t=0.843$, $P=0.40$,95% CI=-0.77~1.92)。

2.2 最佳网片面积

最佳网片面积为患侧腹股沟区平均面积的5/3倍,即(39.42 ± 8.08)cm²(95% CI=37.61~41.23),明显小于李金斯坦疝协会推荐的网片面积(7 cm×15 cm)($t=-72.16$, $P=0.000$,95% CI=-67.39~-63.77)。如果取95% CI的上限值^[14],41.23 cm²的网片即可满足绝大多数患者的需求。

3 讨论

网片过小可能会由于网片不能或收缩后不能覆盖整个腹股沟区而增加腹股沟疝复发率,但Pélissier^[15]认为,大部分情况下网片仅覆盖腹股沟薄弱区域可能更好,用较大的网片可能增加术后并发症,如网片移位,甚至侵入膀胱或髂血管。网片过大还会增加患者的局部不适感,同时造成医疗资源的浪费、医疗负担的增加,特别是对于经济欠发达地区。中国属于发展中国家,经济困难的地区广泛存在,而且腹股沟疝患者大多来自于贫苦体力劳动者,高强度的体力劳动增加了腹股沟疝的发病率,然而经济条件限制了其支付能力,部分患者因此不得不选择传统张力手术,导致术后复发和再次手术。不同厂家推出一系列不同规格的网片,其大小形状各异,在上级大型医

院可同时购入不同厂家不同规格的网片,以满足不同患者的需要和不同外科医生的习惯。但在欠发达地区或条件相对较差的基层医院,患者和医院的支付能力非常有限,有的医院仅能购入一种网片备用,此时,既能满足绝大多数患者又能节约材料的网片显得非常重要。李金斯坦网片疝修补术强调网片覆盖并超出整个腹股沟区^[16],由于腹股沟区为三角形,且网片置入后向各个方向收缩的总面积大约为20%~40%^[13],故网片设计为腹股沟区面积的5/3倍、形状类似于腹股沟区的类三角形既能用材最少又能满足绝大多数患者。因此,本研究认为42 cm²类三角形为最理想网片的面积和形状,显著小于李金斯坦疝协会推荐的7 cm × 15 cm网片,可节约材料,降低患者的医疗费用。

到目前为止,讨论过腹股沟疝修补网片尺寸的文章很少^[17],Pélissier等^[18]认为肌耻骨孔髂耻束以上部分是大多数腹股沟疝突出的薄弱区,该区域面积小,长8~9 cm、宽5~6 cm的网片即可覆盖。Trabucco等^[19]用“腹股沟盒”来描述腹股沟管的边界,网片即放入其内,以内环口为界将其分为外盒和内盒,内盒对手术具有重要意义,他们将耻骨结节至内环口的距离作为内盒的长,平均6 cm,腹外斜肌腱膜在腹直肌前鞘的插入处至腹股沟韧带反折处的距离作为内盒的宽,平均4.5 cm,最后他们推荐使用4.5 cm × 10 cm的网片。Leibl等^[20]报道,当他们采用13 cm × 8 cm的网片时,疝复发的主要原因是网片过小,当采用15 cm × 10 cm网片时,复发的主要原因是网片移位,复发率由2.8%降至0.36%。以上研究对象来自欧洲和北美洲,故研究结果不一定适用于亚洲人或中国人。Rabe等^[14]在43例菲律宾患者腹股沟疝修补术中测量了耻骨结节致内环口水平之间腹股沟韧带和腹横肌腱膜弓的长度以及腹股沟韧带中点到腹横肌腱膜弓的距离,并分别以腹横肌腱膜弓的长度加上8 cm和腹股沟韧带中点到腹横肌腱膜弓的距离加上4 cm作为修补网片的长和宽,最后他们的研究认为14 cm × 8.5 cm为最佳网片面积。但此网片为长方形,而腹股沟区为三角形,故实际操作中会裁剪掉较多网片,造成不必要的浪费。本研究结果42 cm²类三角形的网片可满足大多数患者的需求,明显小于上述Rabe等^[14]的研究结果,可节

约材料,降低医疗费用。此外,本研究的测量方法和测量指标与其不同,是通过彩超体表定位测量腹股沟区的三条边长来计算其面积,从而推导所需网片的面积。借助于超声,耻骨结节、髂前上棘和腹直肌外侧缘均能被清晰地辨认,这样既能较准确地测量腹股沟区面积,研究对象又不局限于腹股沟疝手术患者,大大增加了样本量和数据的可信度。史卫海等^[21]在行腹腔镜全腹膜外腹股沟疝无张力修补术(TEP)时,根据术前和术中对患者腹股沟区的测量,采用(12~14) cm × (7~9) cm和9 cm × 5 cm的2张网片交叉重叠修补腹股沟区,并建议将大网片内下角裁剪成小圆弧形,以减少网片突出过多造成对膀胱的不良刺激。虽其原设计的网片面积较大,但其建议修剪大网片以减少术后并发症,故其实际所用网片面积较原设计小。此外,其研究是针对TEP所用的网片,相对于开放疝修补术,TEP手术空间狭小,操作难度较大,其设计了2张网片交叉重叠的修补方式以代替腹腔镜下的缝合固定,需要耗费更多的网片材料,故其研究的网片规格不一定适用于李金斯坦网片疝修补术。

鉴于研究对象的局限性,本研究结果可能仅适用于中国西南地区。而且虽然更小的网片节约了资源、降低了费用,理论上网片收缩后仍能覆盖整个腹股沟区,但其实际会不会增加复发率,尚需后续研究。若后续研究证明此网片不会增加复发率,那么本研究结果可为网片规格的改进提供一定的理论依据。

参考文献

- [1] Sakorafas GH, Halikias I, Nissotakis C, et al. Open tension free repair of inguinal hernias; the Lichtenstein technique[J]. BMC Surg, 2001, 1:3.
- [2] Amid PK. The Lichtenstein repair in 2002: an overview of causes of recurrence after Lichtenstein tension-free hernioplasty[J]. Hernia, 2003, 7(1):13-16.
- [3] Amid PK. Lichtenstein tension-free hernioplasty: its inception, evolution, and principles[J]. Hernia, 2004, 8(1):1-7.
- [4] Simons MP, Aufenacker T, Bay-Nielsen, et al. European Hernia Society guidelines on the treatment of inguinal hernia in adult patients[J]. Hernia, 2009, 13(4):343-403.
- [5] 周凌阳, 陈伦宽, 陈侃松, 等. 三种不同腹股沟疝手术修补方案

- 的临床有效性及安全性对照探究[J]. 中国普通外科杂志, 2015, 24(4):619-622.
- [6] 李润铭, 曾隆桂, 陈琼驹. 无张力修补术治疗腹股沟疝的临床观察[J]. 当代医学, 2011, 17(3):100-101.
- [7] 许伯平. 传统疝手术与无张力修补术的临床应用比较[J]. 吉林医学, 2010, 30(19):3037-3038.
- [8] 曾志峰. 平片无张力疝修补术与疝环充填式疝修补术治疗腹股沟疝疗效比较[J]. 中国当代医药, 2010, 17(18):168.
- [9] 黄耿文. Lichtenstein术后复发性腹股沟疝的腹腔镜治疗[J]. 中国普通外科杂志, 2014, 23(9):1241-1243.
- [10] 刘厚生, 廖秋, 赵勇. Lichtenstein术在治疗腹股沟疝中的优势[J]. 首都医科大学学报, 2014, 35(5):660-662.
- [11] Phillips EH, Rosenthal R, Fallas M, et al. Reasons for early recurrence following laparoscopic hernioplasty[J]. Surg Endosc, 1995, 9(2):140-144.
- [12] BMI classification. World Health Organization. apps.who.int/bmi/index.jsp?introPage=intro_3.html (Accessed on August 29, 2013).
- [13] Amid PK, Shulman AG, Lichtenstein IL, et al. Biomaterials for abdominal wall hernia surgery and principles of their applications[J]. Langenbecks Arch Chir, 1994, 379(3):168-171.
- [14] Rabe R, Yacapin CP, Buckley BS, et al. Repeated in vivo inguinal measurements to estimate a single optimal mesh size for inguinal herniorrhaphy[J]. BMC Surg, 2012, 12:19. doi: 10.1186/1471-2482-12-19.
- [15] Pélissier EP. Inguinal hernia: the size of the mesh[J]. Hernia, 2001, 5(4):169-171.
- [16] Amid PK, Lichtenstein IL. Current assessment of Lichtenstein tension-free hernia repair[J]. Chirurg., 1997, 68(10):959-964.
- [17] Seker D, Oztuna D, Kulacoglu H, et al. Mesh size in Lichtenstein repair: a systematic review and meta-analysis to determine the importance of mesh size[J]. Hernia, 2013, 17(2):167-175.
- [18] Pélissier EP, Marre P, Damas JM. Inguinal hernia: what is the optimal size of prosthetic patch?[J]. J Chir (Paris), 2002, 139(5):257-259.
- [19] Trabucco EE, Trabucco AF. Flat plug and mesh hernioplasty in the "Inguinal box": description of the surgical technique [J]. Hernia, 1998, 2(3):133-138.
- [20] Leibl BJ, Schmedt CG, Kraft K, et al. Recurrence after endoscopic transperitoneal hernia repair (TAPP): causes, reparative techniques, and results of the reoperation[J]. J Am Coll Surg, 2000, 190(6):651-655.
- [21] 史卫海, 王世安, 张新明, 等. 免钉合双网片交叠法腹腔镜全腹膜外疝修补术的临床应用[J]. 中国普通外科杂志, 2015, 24(3):451-454.

(本文编辑 宋涛)

本文引用格式: 陈佳慧, 肖江卫, 任明扬, 等. 李金斯坦腹股沟疝无张力修补术最佳网片面积的初步研究[J]. 中国普通外科杂志, 2015, 24(12):1760-1763. doi:10.3978/j.issn.1005-6947.2015.12.024

Cite this article as: CHEN JH, XIAO JW, REN MY, et al. Preliminary study of optimal mesh area for Lichtenstein inguinal hernia repair [J]. Chin J Gen Surg, 2015, 24(12):1760-1763. doi:10.3978/j.issn.1005-6947.2015.12.024

《中国普通外科杂志》网站全新上线!

2015年6月1日,《中国普通外科杂志》网站改版并全新上线,改版后网站网址为:pw.amegroups.com。同时,杂志编辑部的邮箱更改为:pw@amegroups.com。

改版后的网站采用了全新的理念,版面布局合理,架构简洁明了,导航清晰便捷,网站访问速度得到了全面提升,能让用户高效地查找到所需信息,便捷地查询稿件审稿状态。

2015年6月1日起,作者请一律通过新网站投稿;在此之前投稿的作者,可以通过网站导航条上的“旧版网站”,进入旧网站查询之前投递的稿件状态。

有任何疑问,欢迎联系编辑部,电话(传真):0731-84327400 Email:pw@amegroups.com;pw4327400@126.com
编辑部地址:湖南省长沙市湘雅路87号(湘雅医院内) 邮政编码:410008

中国普通外科杂志编辑部