

特殊性,表现为二次手术率高、易癌变和囊肿容易破裂等。CCC的并发症较多,如反复发作的胆管炎、胆管结石、胆道梗阻、胰腺炎、出血、囊肿穿孔或破裂等。随着影像技术的不断发展,CCC的临床诊断率明显提高,但仍需与胆总管梗阻引起的胆管扩张、胰头部囊肿、肝囊肿和右肾上腺上极囊肿等相鉴别。本病一经确诊需施行手术治疗,手术方式主要包括囊肿内引流、囊肿外引流和根治性囊肿切除加胆道重建3种,但现以第三种为首选术式。

本病例中,术前MRCP示胆总管明显扩张,而左、右肝管及其肝内分支胆管未见显著扩张,从而排除了胆管癌继发胆道梗阻和肝内、

外胆管扩张的可能。此外,胆胰管合流异常是CCC的主要病因。由于胰液反流至胆管,造成胆汁淤积、反复的胆管感染促进了胆管上皮癌变。因其囊肿形成盲管,当含有肠激酶的肠液反流至囊肿时引起胰液激活,胆管壁炎症加重,长期的慢性刺激诱发癌变,最常见的癌变部位是胆管囊肿内壁(占57.8%)^[4],绝大多数见于行内引流术后的CCC患者。因此,本例患者应为CCC癌变,临床极为罕见。因术中快速病理回报为胆管腺癌,遂行胆总管囊肿切除、胆道重建及淋巴结清扫术。出院后随访3个月,近期治疗效果尚可,手术长期疗效仍有待于进一步随访。

参考文献

- [1] 张国伟,周杰. 成人先天性胆总管囊肿的诊断与治疗[J]. 中国普通外科杂志, 2011, 20(2):176-179.
- [2] 张超,方明. 成人先天性胆总管囊肿的诊断和治疗[J]. 肝胆外科杂志, 2008, 16(3):205-206.
- [3] 何婉媛,夏罕生,袁锦芳,等. 先天性胆总管囊肿的超声诊断[J]. 中国临床医学, 2004, 11(6):1148-1149.
- [4] Todani T, Watanabe Y, Toki, et al. Carcinoma related to choledochal cysts with internal drainage operations[J]. Surg Gynecol Obstet, 1987, 164(1):61-64.

(本文编辑 姜晖)



doi:10.3978/j.issn.1005-6947.2015.08.034

http://dx.doi.org/10.3978/j.issn.1005-6947.2015.08.034

Chinese Journal of General Surgery, 2015, 24(8):1211-1212.

· 病案报告 ·

三阴性乳腺癌术后对侧转移 1 例

王增燕, 吴雄, 杨乐艺, 方艺聪

(福建医科大学附属漳州市医院 普通外科, 福建 漳州 363000)

关键词 乳腺肿瘤; 对侧转移; 三阴性; 病例报告
中图分类号: R737.9

患者 女, 51岁。2014年1月因左乳肿物就诊我院, 并于我科行“左乳腺空芯针穿刺活检术”, 穿刺病理提示浸润性癌, 结合免疫组化考虑浸润性导管癌。免疫组化结

果显示ER(-), PR(-), HER-2(+). 先予“AT”方案新辅助化疗2个周期。2014年3月在我院行左侧乳腺癌改良根治术。术后病理结果为: (左侧) 乳腺浸润性导管癌II级; 肿物大小3 cm × 2 cm × 2 cm, 肿物间及肿物周围乳腺组织胶原组织增生, 淋巴细胞浸润, 区域淋巴结可见癌转移(腋窝淋巴结19/24), 淋巴结灶性胶原化; 乳头、皮肤、基底均未见癌; 免疫组化结果示: ER(-), PR(-), HER-2(+). 根据美国临床肿瘤协会和美国病理学医师学院2006年12月11日发布的

HER-2/neu检测临床实践指南^[1], HER-2/neu免疫组化染色0分或(+)被判定为阴性, 本病例判断为三阴性乳腺癌。术后再予“AT”方案化疗4个周期, 后给予放疗。2014年12月因右乳肿物再次就诊我院, 右乳头无偏斜、塌陷, 无溢液, 右乳中央区及乳头下方可见“桔皮样”外观, 右乳晕下可触及一肿物, 大小约5.0 cm × 4.5 cm × 2.0 cm, 质硬, 表面皮肤无发红, 破溃, 右乳未见溢血。乳腺彩超示: 左乳切除后, 右侧乳腺低回声区(BI-RADS-4B级)(56 mm × 45 mm × 23 mm), 右侧

收稿日期: 2015-03-11;

修订日期: 2015-04-24。

作者简介: 王增燕, 福建医科大学附属漳州市医院主治医师, 主要从事乳腺癌临床与基础研究方面的研究。

通信作者: 王增燕, Email: wzyjane@126.com

腋窝低回声结节。为进一步确诊,行右乳肿物空芯针穿刺活检术后病理结果显示:乳腺浸润性导管癌 II 级,浸润周围脂肪组织;活检免疫组化结果显示:ER(-),PR(-),HER-2(+).考虑右乳肿物较大,局部晚期,有新辅助化疗指征,相关检查未见明显化疗禁忌证,2014 年 12 月—2015 年 1 月,给予“GP”方案姑息性化疗 2 个周期。入院后查肝肾功、脂、电解质及其他实验室检查均正常,心电图大致正常,胸部

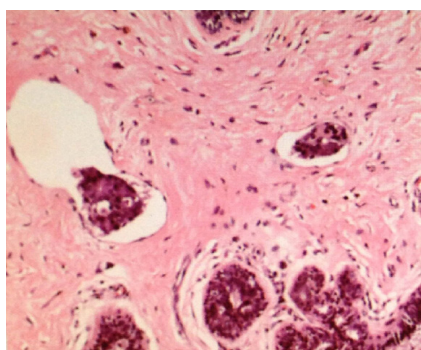
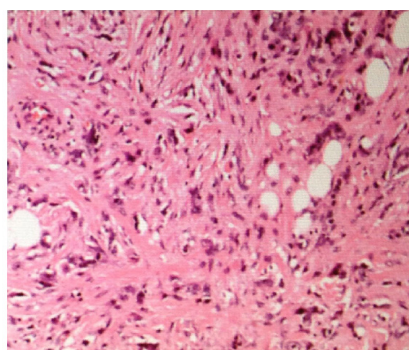


图 1 右乳腺癌术后病理切片结果 (HE×100)

CT、全身骨扫描、颅脑 MR 检查,均未显示全身其他器官转移。2015 年 2 月于我院行右侧乳腺癌改良根治术。右乳术后病理结果如图 1 示:(右侧)乳腺浸润性导管癌 II 级,肿物大小 5 cm×3 cm×1.5 cm;化疗后病灶胶原组织增生,灶性黏液变性,灶性细胞核固缩,少量淋巴细胞浸润,脉管可见癌栓;区域淋巴结可见癌转移;皮肤、基底未见癌,乳头可见癌。免疫组化结果显示:ER(-),PR(-),HER-2(+).



讨论 三阴性乳腺癌 (triple negative breast cancer, TNBC) 是一种特殊类型的乳腺癌,其中三阴性指的是免疫组化染色时雌激素受体 (estrogen receptor, ER)、孕激素受体 (progesterone receptor, PR) 及人类表皮生长因子受体 2 (human epidermal growth factor receptor 2, HER-2) 均为阴性。三阴性乳腺癌约占女性乳腺癌的 12%~17%^[2]。相对于激素受体阳性的乳腺癌,其侵袭性强、肿块生长速度快、复发率高、转移率高、无法从较成熟的内分泌和靶向治疗中获益、普通化疗抵抗、预后较差、病死率高^[3-5],对当今的临床治疗提出了较大的挑战。组织学上具有级别高、增殖率高、淋巴浆细胞性炎性浸润、缺乏腺体生成等特点。临床上多为低分化导管癌。相比其他类型的乳腺癌,三阴性乳腺癌易于血行转移到肺、肝和脑^[6]。阙丽梅^[7]发现,592 例三阴性乳腺癌患者中,双乳癌 24 例,占 4.05%,与非三阴性乳腺癌比较差异无统计

学意义 ($P>0.05$)。因此,三阴性乳腺癌临床上较少见转移至对侧乳房。本病例首次提供了一个三阴性乳腺癌对侧转移的病例,提示三阴性乳腺癌可能从一侧沿胸壁皮肤表浅淋巴网转移至对侧乳腺和对侧腋窝。

临床上鉴别双侧原发还是对侧转移还存在着一定的困难。总结文献报道^[8-9],主要有以下几个标准:(1) 两侧病理类型是否一致;(2) 是否均为侵袭性;(3) 是否起自乳腺周围的脂肪组织,是否以脂肪结缔组织浸润为主;(4) 是否第二侧癌膨胀性生长,肿块大,位于乳房中部或内侧;(5) 是否同时伴有第一侧癌复发或远处转移。如果出现上述几个标准,则可确诊为对侧转移。反之,则应考虑是否为双侧原发。根据上述观点,本病例符合确诊对侧转移的标准,最后确诊为三阴性乳腺癌对侧转移性迁移。

文献^[10]中已报道的三阴性乳腺癌腋窝淋巴结转移率较低,而本病例的腋窝淋巴结阳性率较高,这是

否是导致该患者快速转移的原因有待进一步研究确认。此外,腋窝淋巴结阳性率高对于患者生存期是否有影响有待进一步研究。鉴于乳腺癌存在对侧转移或双侧原发,在发现乳腺癌对侧存在可疑病变时,应同时对其进行活检,以防遗漏对侧乳腺癌。

参考文献

- [1] Dent R, Trudeau M, Pritchard KI, et al. Triple-negative breast cancer: clinical features and patterns of recurrence[J]. Clin Cancer Res, 2007, 13(15 Pt 1):4429-4434.
- [2] Foulkes WD, Smith IE, Reis-Filho JS. Triple-negative breast cancer[J]. N Engl J Med, 2010, 363(20):1938-1948.
- [3] Kinne DW, Butler JA, Kimmel M, et al. Estrogen receptor protein of breast cancer in patients with positive nodes. High recurrence rates in the postmenopausal estrogen receptor-negative group[J]. Arch Surg, 1987, 122(11):1303-1306.
- [4] Pichon MF, Broet P, Magdelenat H, et al. Prognostic value of steroid receptors after long-term follow-up of 2257 operable breast cancers[J]. Br J Cancer, 1996, 73(12):1545-1551.
- [5] 杨德宏,刘红,赵晶.三阴性乳腺癌临床病理特征及预后分析[J].中国肿瘤临床,2008,35(9):501-504.
- [6] Dent R, Hanna WM, Trudeau M, et al. Pattern of metastatic spread in triple-negative breast cancer[J]. Breast Cancer Res Treat, 2009, 115(2):423-428.
- [7] 阙丽梅.592 例三阴性乳腺癌的临床病理特征及预后分析[J].北方药学,2012,9(12):64-65.
- [8] Robbins GF, Berg JW. Bilateral primary breast cancer: a prospective clinicopathological study[J]. Cancer, 1964, 17:1501-1527.
- [9] 张东岩,李刚,白广生.乳腺癌术后对侧转移性炎性乳腺癌 1 例[J].中国普通外科杂志,2007,16(1):50.
- [10] Rakha EA, El-Sayed ME, Green AR, et al. Prognostic markers in triple-negative breast cancer[J]. Cancer, 2007, 109(1):25-32.

(本文编辑 姜晖)