

文章编号:1005-6947(2008)09-0928-04

· 简要论著 ·

胆囊良恶性病变组织中 IGF-1 及其 IGF-1R 表达的研究

周庆湘, 杨竹林, 苗雄鹰, 刘洁琼

(中南大学湘雅二医院 肝胆疾病研究室, 湖南 长沙 410011)

摘要:目的 研究胆囊腺癌、癌旁组织、腺瘤性息肉和慢性胆囊炎组织中 IGF-1 和 IGF-1R 的表达水平及其临床病理意义。方法 取 108 例胆囊腺癌、46 例癌旁组织、15 例腺瘤性息肉和 35 例慢性胆囊炎手术切除标本, 常规制作石蜡包埋切片, IGF-1 和 IGF-1R 染色方法均为 EnVision™ 免疫组化法。结果 胆囊腺癌 IGF-1 和 IGF-1R 表达阳性率分别为 53.7% 和 51.9%, 明显高于癌旁组织的 23.9% 和 26.1%, 腺瘤性息肉的 13.3% 和 13.3% 和慢性胆囊炎的 5.7% 和 5.7%, 均有高度显著性差异(均 $P < 0.01$)。高分化腺癌, 肿块最大径 < 2 cm, 无淋巴结转移及未侵犯周围组织者 IGF-1 和 IGF-1R 表达阳性率明显低于低分化腺癌, 肿块最大径 ≥ 2 cm, 淋巴结转移及侵犯周围组织者 ($P < 0.05$ 或 $P < 0.01$)。胆囊腺癌中 IGF-1 和 IGF-1R 表达呈高度一致性 ($\chi^2 = 65.32, P < 0.01$)。结论 IGF-1 和 IGF-1R 表达水平可能是反映胆囊腺癌发生、进展、临床生物学行为及预后的重要标记物。

[中国普通外科杂志, 2008, 17(9): 928-931]

关键词: 胆囊肿瘤/病理学; 胆囊息肉; 慢性胆囊炎; 胰岛素样生长因子-1; 胰岛素样生长因子-1 受体; 免疫组织化学

中图分类号: R 735.8

文献标识码: B

胰岛素样生长因子-1 (insulin-like growth factor-1, IGF-1) 及其受体 (IGF-1R), 与结合蛋白和结合蛋白酶共同构成 IGF 轴, 它们在促细胞有丝分

裂、免疫调节、细胞转化及抗凋亡方面具有十分重要的作用。近年较多研究发现 IGF-1 和 (或) IGF-1R 表达水平与一些恶性肿瘤发生、进展及预后密切相关^[1-9]。笔者应用 EnVision™ 二步免疫组织化川字法研究胆囊腺癌、癌旁组织、腺瘤性息肉和慢性胆囊炎组织中 IGF-1 和 IGF-1R 表达水平及其临床病理意义。

收稿日期: 2008-04-06; 修订日期: 2008-07-19。

作者简介: 周庆湘, 女, 中南大学湘雅二医院主管护师, 主要从事肝胆胰疾病的临床护理及实验研究工作方面的研究。

通讯作者: 杨竹林 E-mail: yangzhulin8@sina.com

[3] Lynch HT, Smyrk T, Kern SE, et al. Familial pancreatic cancer: a review [J]. *Semin-Oncol*, 1996, 23(2): 251-275.

[4] van-den-Bosch RP, van-Eijck CH, Mulder PG, et al. Serum CA19-9 determination in the management of pancreatic cancer [J]. *Hepatogastroenterology*, 1996, 43(9): 710-713.

[5] Zhu X, He L, Zeng J. Solid and cystic tumor of pancreas, analysis of 14 pediatric cases [J]. *Chinese Medical Journal*, 2002, 82(17): 1180-1182.

[6] Rhodes JM. Usefulness of noval tumour markers [J]. *Ann-oncol*, 1999, 10(suppl 41): 1821-1823.

[7] Lamerz R. Role of tumour markers cytogenetics [J]. *Annals of oncology*, 1999, 10(suppl 4): 145-149.

[8] Shimizu S, Kutsumi H, Fujimoto S, et al. Diagnostic endoscopic retrograde cholangiopancreatography [J]. *Endoscopy*,

1998, 30(2): 158-162.

[9] Carpelan-Holmstrom M, Louhimo J, Stenman UH, et al. CEA, CA19-9 and CA72-4 improve the diagnostic accuracy in gastrointestinal cancers [J]. *Anticancer Res*, 2002, 22(4): 2311-2316.

[10] 徐海荣, 李孝生. 胰腺肿瘤标记物的研究进展 [J]. *重庆医学*, 2000, 29(6): 575-576.

[11] 魏刚, 李静, 王宪法, 等. 肿瘤标志物 CA242, CA19-9, CEA 在胰腺癌诊断中的应用 [J]. *天津医科大学学报*, 2002, 8(2): 198-199.

[12] Nilsson O, Johansson C, Glimelius B, et al. Sensitivity and Specificity CA242 in gastrointestinal Cancer. A comparison with CEA, CA50 and CA 19-9 [J]. *Br J cancer*, 1992, 65(2): 215-217.

1 材料与方法

1.1 标本分组及临床病理资料

收集湘雅二医院、湘雅医院和湖南省人民医院 1996 年 6 月—2006 年 6 月胆囊腺癌手术切除标本 108 例,男 31 例(28.7%),女 77 例(71.3%);年龄 35~70(平均 52.6 ± 11.2)岁。病理类型包括:高分化腺癌 36 例(33.3%),中分化腺癌 31 例(28.7%),低分化腺癌 30 例(27.8%),黏液腺癌 11 例(10.2%)。术中发现侵犯胆囊外周围组织器官 59 例(54.6%),59 例发生区域淋巴结转移(54.6%),58 例伴有胆囊结石(53.7%)。手术方式包括根治性切除 34 例(31.5%),姑息手术 48 例(44.4%)和因广泛转移不能手术仅取病检标本 26 例(24.1%)。从以上 108 例胆囊腺癌中选择 46 例癌旁组织(距癌组织 ≥ 3 mm),组织学检查其中胆囊上皮正常 10 例,轻度不典型增生 10 例,中度不典型增生 12 例和重度不典型增生 14 例。收集湘雅二医院同期胆囊腺瘤性息肉手术切除标本 15 例,男 5 例(33.3%),女 10 例(66.7%),年龄 42~60 岁(平均 50.8 ± 9.6)岁,息肉最大径范围为 8~15 mm,病检证实均为腺瘤性息肉,其中胆囊上皮正常至轻度不典型增生 10 例,中至重度不典型增生 5 例。选取同期湘雅二医院 15 例单纯慢性胆囊炎和 20 例慢性胆囊炎伴胆囊结石手术切除标本作为慢性胆囊炎对照组,男 15 例(42.9%)和女 20 例(57.1%),年龄 31~58 岁(平均 43.2 ± 12.4)岁;病检证实正常胆囊黏膜 11 例,轻度不典型增生 12 例,中度不典型增生 7 例和重度不典型增生 5 例。

1.2 主要试剂

鼠抗人 IGF-1 和 IGF-1R 单克隆抗体购自北京中杉金桥生物技术公司,EnVision™ 超敏试剂盒购自上海基因公司。

1.3 实验方法

IGF-1 和 IGF-1R 染色方法均为 EnVision™ 二步法,具体步骤见 EnVision™ 试剂盒说明书。细胞膜和/或细胞浆内含棕黄色颗粒者为 IGF-1 和 IGF-1R 表达阳性细胞,高倍镜下计算 5 个视野内阳性细胞率,其 5 个高倍视野内阳性细胞率均值

$\geq 25\%$ 为阳性病例, $< 25\%$ 为阴性病例。以北京中杉金桥生物技术公司提供的阳性切片作为阳性对照,以 0.01 mol/L PBS 磷酸盐缓冲液(pH7.4)替代一抗作为阴性对照。

1.4 统计学处理

将所得数据输入 SPSS13.0 统计软件包中,行两组计数资料数据的四格表 χ^2 检验和多组计数资料数据的行 \times 列 χ^2 检验,检验水准 $\alpha = 0.05$ 。

2 结果

2.1 IGF-1 和 IGF-1R 在胆囊良恶性疾病中的表达情况

IGF-1 和 IGF-1R 免疫组化反应阳性产物定位于胞膜和/或胞浆(图 1-2)。108 例胆囊腺癌 IGF-1 和 IGF-1R 表达阳性分别为 58 例(53.7%)和 56 例(51.9%),46 例癌旁组织表达阳性分别为 11 例(23.9%)和 12 例(26.1%),15 例腺瘤性息肉表达阳性者均为 2 例(13.3%),35 例慢性胆囊炎胆囊上皮表达阳性均为 2 例(5.7%),胆囊腺癌 IGF-1 和 IGF-1R 表达阳性率明显地高于癌旁组织($\chi^2_{\text{IGF-1}} = 11.58, P < 0.01$; $\chi^2_{\text{IGF-1R}} = 8.68, P < 0.01$),腺瘤性息肉($\chi^2_{\text{IGF-1}} = 8.59, P < 0.01$; $\chi^2_{\text{IGF-1R}} = 7.84, P < 0.01$)和慢性胆囊炎胆囊上皮($\chi^2_{\text{IGF-1}} = 25.00, P < 0.01$; $\chi^2_{\text{IGF-1R}} = 23.34, P < 0.01$);此外,IGF-1 和 IGF-1R 表达阳性的良性者胆囊上皮均呈轻至重度不典型增生。

2.2 IGF-1 和 IGF-1R 表达与胆囊腺癌临床病理特征的关系

结果显示,高分化腺癌、肿块最大径 < 2 cm、无淋巴结转移及未侵犯周围组织者 IGF-1 和 IGF-1R 表达阳性率明显低于低分化腺癌、肿块最大径 ≥ 2 cm、淋巴结转移及侵犯周围组织的者($P < 0.05$ 或 $P < 0.01$); IGF-1 和 IGF-1R 表达与患者性别、年龄及是否伴胆囊结石均无明显关系($P > 0.05$)(表 1)。

2.3 IGF-1 和 IGF-1R 在胆囊腺癌中表达的相互关系

59 例 IGF-1 表达阳性者中 IGF-1R 表达阳性者为 51 例,两者表达存在高度一致性($\chi^2 = 65.32, P < 0.01$)。

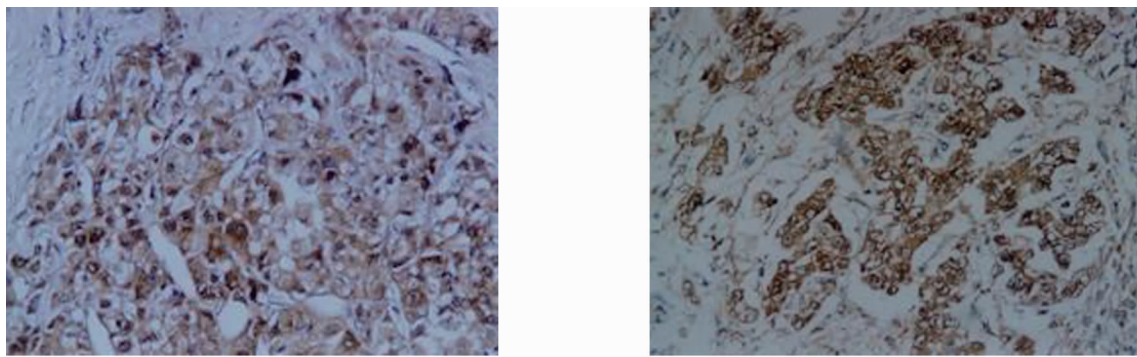


图1 胆囊低分化腺癌 IGF-1 阳性表达(EnVisionTM 免疫组化法 ×200) 图2 胆囊中分化腺癌 IGF-1R 阳性表达(EnVisionTM 免疫组化法 ×200)

表1 IGF-1 和 IGF-1R 表达与胆囊腺癌临床病理特征的关系

临床病理特征	例数	IGF-1			IGF-1R		
		阳性病例数(%)	χ^2	<i>P</i>	阳性病例数(%)	χ^2	<i>P</i>
性别							
男	31	14(45.2)	1.28	>0.05	14(45.2)	0.78	>0.05
女	77	44(57.1)			42(54.6)		
年龄(岁)							
≤45	24	13(54.2)	0.00	>0.05	14(58.3)	0.52	>0.05
>45	84	45(53.6)			42(50.0)		
病理类型							
高分化	36	13(36.1) ¹⁾	9.15	<0.05	14(38.9) ²⁾	5.37	>0.05
中分化	31	17(54.8)			17(54.8)		
低分化	30	22(73.3)			20(66.7)		
黏液腺癌	11	6(54.6)			5(45.5)		
肿块最大径(cm)							
<2	31	12(38.7)	3.93	<0.05	11(35.5)	4.67	<0.05
≥2	77	46(59.7)			45(58.4)		
淋巴结转移							
无	49	16(32.7)	15.99	<0.01	16(32.7)	13.24	<0.01
有	59	42(71.2)			40(67.8)		
侵犯周围组织							
无	49	18(36.7)	10.39	<0.01	17(34.7)	10.58	<0.01
有	59	40(67.8)			39(66.1)		
胆囊结石							
无	50	26(52.0)	0.11	>0.05	24(48.0)	0.55	>0.55
有	58	32(55.2)			32(55.2)		

注:低分化腺癌比较,1) $\chi^2_{IGF-1} = 9.10, P < 0.01$; 2) $\chi^2_{IGF-1R} = 5.06, P < 0.05$

3 讨论

IGF-1 为 70 个氨基酸组成的单链蛋白,分子质量为 $7\ 649 \times 10^3$,其基因定位于 12 号染色体 q^{22-24} ,含 5 个外显子和 4 个内含子,长度约 45 kb。它与胰岛素有很大同源性,两者空间结构相似,故其具有胰岛素样活性,近年研究发现 IGF-1 对组织细胞的增殖、分化及凋亡具有重要作用^[10-11]。据文献报道 IGF-1 因在许多肿瘤发生发展中具有重要作用,一些恶性肿瘤 IGF-1 表达水平明显高于其良性病变和相应来源的正常组织,如肺癌、胰腺癌、胃癌、甲状腺癌等;且高水平表达的恶性肿瘤多分化差、易发生转移、侵袭能力强和血管生成密度高。故认为 IGF-1 是评估恶性肿瘤预后的一个重要参考指标^[1-9,10-14]。

IGF-1R 是一种四聚体结构($\alpha_2\beta_2$),分子形态表露于细胞外的配基结合部位(α 亚单位)及细胞内酪氨酸酶区域(β 亚单位);当 IGF-1 与 α 亚单位配基结合部位结合时,激活位于细胞内的酪氨酸激酶,引起细胞内信号转导^[9-10]。体内外研究证明,IGF-1R 具有 IGF-1 相似的作用,即具有促进细胞有丝分裂及抑制细胞凋亡的功能。近年研究发现,IGF-1R 表达在恶性肿瘤发生发展中也有 IGF-1 相同或相似的作用,在乳腺癌、前列腺癌等有异常高水平表达,明显高于其良性病变和正常组织,且高表达的恶性肿瘤多预后不良^[1-2,4-5,7,13-16]。

本组资料显示胆囊腺癌 IGF-1 和 IGF-1R 表达阳性率明显地高于癌旁组织、腺瘤性息肉和慢性胆囊炎胆囊上皮;且高分化腺癌、肿块最大径 $< 2\text{ cm}$ 、淋巴结未转移及未侵犯周围组织者其 IGF-1 和 IGF-1R 表达阳性率明显低于低分化腺癌、肿块最大径 $\geq 2\text{ cm}$ 、淋巴结转移及侵犯周围组织器官者。其结果与国内外学者在其他恶性肿瘤中报道较一致。说明 IGF-1 和 IGF-1R 在胆囊腺癌发生进展中具有重要作用,也是反映胆囊腺癌临床生物学行为及预后的重要分子标记物。

参考文献:

- [1] Matsubara J, Yamada Y, Nakajima TE, *et al.* Clinical significance of insulin-like growth factor type 1 receptor and epidermal growth factor receptor in patients with advanced gastric cancer[J]. *Oncology*, 2008, 74(1-2): 76-83.
- [2] 牛坚,李向农,韩泽广. 靶向 IGF1R 的 siRNA 抑制人肝癌裸鼠移植瘤的实验研究[J]. *中国普通外科杂志*, 2007, 16(8): 774-777.
- [3] Scotlandi K, Picci P. Targeting insulin-like growth factor 1 receptor in sarcomas [J]. *Curr Opin Oncol*, 2008, 20(4): 419-427.
- [4] Xue A, Scarlett CJ, Jackson CJ, *et al.* Prognostic significance of growth factors and the urokinase-type plasminogen activator system in pancreatic ductal adenocarcinoma [J]. *Pancreas*, 2008, 36(2): 160-167.
- [5] Chen R, Brentnall TA, Pan S, *et al.* Quantitative proteomics analysis reveals that proteins differentially expressed in chronic pancreatitis are also frequently involved in pancreatic cancer[J]. *Mol Cell Proteomics*, 2007, 6(8): 1331-1342.
- [6] Galamb O, Sipos F, Molnar B, *et al.* Evaluation of malignant and benign gastric biopsy specimens by mRNA expression profile and multivariate statistical methods [J]. *Cytometry & Clin Cytom*, 2007, 72(5): 299-309.
- [7] Franciosi CM, Piacentini MG, Conti M, *et al.* IGF-1 and IGF-1BP3 in gastric adenocarcinoma [J]. *Preliminary study. Hepatogastroenterology*, 2003, 50(49): 297-300.
- [8] Ouban A, Muracu P, Yeatman T, *et al.* Expression and distribution of insulin-like growth factor-receptor in human carcinomas [J]. *Hum Pathol*, 2003, 34(8): 803-808.
- [9] Aishima S, Basaki Y, Oda Y, *et al.* High expression of insulin-like growth factor binding protein-3 is correlated with lower portal invasion and better prognosis in human hepatocellular carcinoma [J]. *Cancer Sci*, 2006, 97(11): 1182-1190.
- [10] Adams TE, Epav C, Carrett JP, *et al.* Structure and function of the 1 type insulin-like growth factor receptor [J]. *Cell Mol Life Sci* 2000, 57(7): 1050-1093.
- [11] Grinberg A, Cohen P. Role of insulin-like growth factors and their binding proteins in growth control and carcinogenesis [J]. *J Cell Physiol*, 2000, 183(1): 1-9.
- [12] 廖永德,赵金平,周晟等. IGF-1 和 IGF-1R 表达与非小细胞肺癌淋巴结转移的相关性 [J]. *肿瘤防治研究*, 2006, 33(12): 868-871.
- [13] 马宏岩,郭军. IGF-1 和 IGF-1R 在甲状腺乳头状癌组织中的表达 [J]. *山东大学学报(医学版)*, 2006, 44(9): 905-907.
- [14] Chong YM, Williams SL, Elkak A, *et al.* Insulin-like growth factor (IGF-1) and its receptor mRNA levels in breast cancer and adjacent non-neoplastic tissue [J]. *Anticancer Res*, 2006, 26(1A): 167-173.